Ischias und Neurofibrom

nebst einer Kasuistik über 144 Fälle von Beinnerventumoren.

Inaugural-Dissertation

zur

Erlangung der Doktorwürde

in der

gesamten Medizin

der

Hohen medizinischen Fakultät

der

Kgl. bayer. Ludwig-Maximilians-Universität zu München

vorgelegt

von

Eduard Birgfeld.

München 1913
Kgl. Hofbuchdruckerei Kastner & Callwey.

Digitized by the Internet Archive
in 2026

https://archive.org/details/IA41548303_0008

Fig. 1.

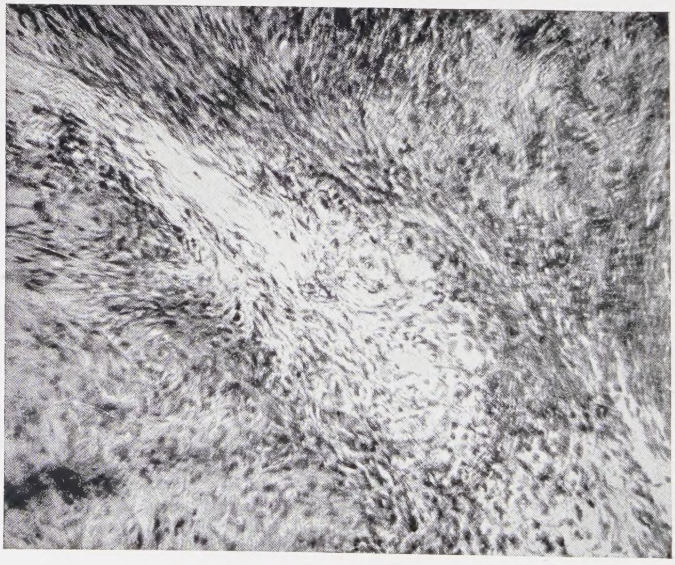

Fig. 2.

Ischias und Neurofibrom

nebst einer Kasuistik über 144 Fälle von Beinnerventumoren.

Inaugural-Dissertation

zur

Erlangung der Doktorwürde

in der

gesamten Medizin

der

Hohen medizinischen Fakultät

der

Kgl. bayer. Ludwig-Maximilians-Universität zu München

vorgelegt

von

Eduard Birgfeld.

ACAD.
LUGD.BAT.
BIBL.

München 1913
Kgl. Hofbuchdruckerei Kastner & Callwey.

Meiner lieben Mutter
und den Manen meines Vaters!

lung des Leidens teilweise wieder mit der Coxalgie zusammen. Die angezogene Stelle lautet im Original: „Ischias sedem habet non in eo articulo, quo femoris caput in Coxendicem inseritur, sed altius ad summam natem, qua nervi a lumbis et ab osse sacro emergentes feruntur in crura. Dolor atrox non in sola est coxendice sed in femur quoque et in suram, et in extremum pedem exporrigitur."

Cotugno[1]) dagegen bestimmt ganz exakt den Sitz des Leidens am Os ischii, besonders hinter dem Trochanter major, von wo die Schmerzen teils zum Os sacrum hinstrahlen, teils an der Hinterfläche des Oberschenkels zur Kniekehle und selten an der Außenseite des Unterschenkels bis zum Fußrücken hinabziehen. Er fügt noch hinzu, daß ein Kranker, wenn man ihn nach dem Verlaufe der Schmerzen frage, die Bahn des Nervus ischiadicus so genau mit dem Finger bezeichne, als es der beste Anatom nur tun könne. Den auf Druck entstehenden Schmerz erwähnt er nicht, aber der aszendierende und deszendierende Typus der Ischias ist ihm wohl bekannt: „Sive in coxa dolor incipit et ad pedem desinit, sive a pede natus ascendit ad coxam." Ebenso kennt er die Atrophie des Beines bei Ischias, denn er unterscheidet sie genau als „Ischiadica atrophia" von der „Ischiadica tabes" des Hippokrates (Kap. VI).

Die ersten, welche entdeckten, daß ein Druck auf den kranken Nerven die Anfälle auszulösen vermöge, waren Rousset[4]) und Tournillac-Béringier[5]). In der Folge wurden bald eine

ganze Reihe solcher schmerzhafter Druckpunkte festgestellt, und Vailleux[6]) kennt deren schon vierzehn: „1. der Lumbarpunkt; er existiert nur selten; 2. vier Punkte an der Hüfte und dem Gesäß gelegen, und namentlich der hintere, etwas nach vorn von der Spina ilei posterior superior; der obere, gegen die Mitte der Crista ilei; der mittlere, am Gipfel der Incisura ischiadica; der untere, am Trochanter; 3. die drei Schenkelpunkte: sie waren selten so deutlich wie die anderen; man kann sie oberen, mittleren und unteren Schenkelpunkt nennen; 4. die drei Punkte in der Nähe des Kniees, oder der Kniekehlen-, Kniescheiben- und Schienbeinpunkt; 5. die Punkte am Unterschenkel und Fuße; die hauptsächlichsten waren der Fibular-, Malleolar- und der Dorsalpunkt des Fußes."

Endlich lenkten 1864 Laségue[7]) und später 1884 de Beurmann[8]) die Aufmerksamkeit auf ein Symptom, welches für die Differentialdiagnose zwischen Ischias und Hüftgelenksleiden von großer Bedeutung geworden ist: Liegt ein Gelenkleiden vor, so ist die Beugung des Oberschenkels zum Becken (d. i. Hüfte) auch dann ungemein schmerzhaft bezw. unausführbar, wenn der Unterschenkel im Kniegelenk zum Oberschenkel gebeugt ist. Bei der Ischias ist dieses Verfahren schmerzlos oder doch jedenfalls ausführbar und kommt nur dann nicht (wegen der allzu großen Schmerzhaftigkeit) zustande, wenn der Unterschenkel im Knie gestreckt ist und man so das ganze gestreckte Bein nach

dem Becken zu beugt. De Beurmann[8]) hat diese Frage experimentell angegriffen, indem er elastische Kautschukschläuche statt eines resezierten Stückes des N. ischiadicus einer Leiche in die Kontinuität des Nerven einfügte und dann zeigte, daß die Dehnung des Nerven bei der oben geschilderten Hüftbeugung des Oberschenkels eine viel stärkere war, wenn das Knie gestreckt, als wenn es in Beugestellung verblieb.

Sonst ist zu der Symptomatologie der Ischias seit Cotugno im Verhältnis zu der mächtig angeschwollenen Ischias-Literatur nur wenig Neues hinzugefügt worden, da die meisten späteren Schriftsteller ihr Hauptgewicht auf die Therapie legen.

b) Pathologische Anatomie.

Weniger glücklich ist es der pathologischen Anatomie des Leidens gegangen. Heute wie vor 150 Jahren sind sich die Aerzte noch nicht alle einig, ob bei der Ischias anatomische Veränderungen am Nerven, abgesehen von übergreifenden Entzündungen, Geschwülsten und mechanischen Verletzungen, bestehen oder nicht.

Cotugno[1]) fand bei der Dissectio cadaveris hominis ischiadem passi (Kap. XXXV): die rechte Nervenscheide dicker als gewöhnlich und gleichmäßig gelb gefärbt, den Nerven selbst in seinem oberen Teile ebenso, nur schwächer tingiert und die Nervenscheide von der Mitte des Unterschenkels an bis unten von Flüssigkeit ausgedehnt, von wo der Nerv auch wieder seine natürliche, weiße Farbe besaß. Jedoch hat er keinen Vergleich mit dem N. ischiad. der anderen Seite angestellt,

sondern schreibt: „sinistrum ischiadicum nervum omnino neglexi", und litt zudem noch der Patient an mannigfachen Komplikationen und anderen Krankheiten. Tournillac-Béringier[5]) fand den Nerv einer Patientin in normalem Zustande. Frank[9]) führt einen Fall an, wo die Nervenscheide so dick gewesen ist, daß sie 3 Zoll Umfang betrug. Siebold[10]) meinte in einer stärkeren Gefäßnetzentwicklung am Nerven Entzündungserscheinungen zu erkennen, ebenso Marjolin[11]) und später Bichat[12]), der eine große Menge kleiner Venen ins Innere des N. ischiad. eintreten sah; ein gleiches bemerkten auch Peyrude[13]) und Rousset[4]), von denen jedoch der erstere bekennt, daß er in einem anderen Falle unter sonst gleichen Verhältnissen nicht die geringste Veränderung gefunden habe.

Vailleux[6]) meint denn auch: Die Unbeständigkeit aller dieser anatomischen Veränderungen, ihre Verschiedenheit, ihre Oberflächlichkeit fast in allen Fällen, flössen überdies Zweifel über ihren Wert ein, und wir sind bis zum Beweise des Gegenteils der Ansicht, die Ischias gebe zu keinen anatomischen Veränderungen Anlaß.

Bernhardt[14]) äußert sich ebenso abfällig: „Sehr viel zahlreicher aber als die Fälle, bei denen man die eben erwähnten Veränderungen (Neuritis) fand, sind die, bei welchen entweder gar keine pathologischen Befunde erhoben werden konnten, oder doch nur solche, welche . . . entweder nichtssagend sind oder der mannigfachsten Deutung unterworfen werden können."

Und wenn auch wieder in neuester Zeit nach Kliem[15]) von verschiedenen Chirurgen, so besonders von Pers-Kopenhagen, wiederholt darauf hingewiesen worden ist, daß sie bei operativer Behandlung der Ischias den N. ischiad. in feine, rote Adhärenzen eingelagert fanden, und daß die Farbe des Nerven keine glänzende, sondern eine matte, rötliche war; wenn auch Anstie[16]) erklärt, daß die Neuralgie stets durch anatomische Veränderungen der hintersten, sensiblen Wurzeln gekennzeichnet sei; und endlich Eichhorst[17]) in seinem Werke neurotische, degenerative und neuritische Neuralgien unterunterscheidet, wobei allein die neurotischen Formen durch das Fehlen von pathologisch-anatomischen Veränderungen der Nervenstämme charakterisiert seien, so meine ich doch, daß man augenblicklich allgemein den Sätzen, die in dem neuen Handbuch der Neuralgie von Levandowsky, 1911, aus der Feder von J. K. A. Wertheim-Salomonson[18]) stammen, zustimmen kann: „Eine pathologische Anatomie der Neuralgien besteht naturgemäß nicht. Da die große Verschiedenheit der Ursachen bereits auf eine sehr verschiedene Entstehungsart hinweist, so kann unmöglich erwartet werden, daß eine oder mehrere bestimmte anatomische Substrate der Neuralgie bestehen; dies verhindert jedoch nicht, daß doch verschiedene anatomische Veränderungen des konstanten Auftretens bei Neuralgie beschuldigt werden."

c) Aetiologie.

Während man so mit der Zeit auf diesem Ge-

biete zu einem gänzlich negativen Resultate kam, sind im Gebiete der Aetiologie der Ischias fast jährlich neue Quellen erschlossen worden.

Während Cotugno[1]) angibt, daß die Schmerzen bei herrschendem Südwind und feuchtem Wetter in seiner Gegend (Neapel) zunehmen und bei Nordwind und heiterer Luft nachlassen, kennt Frank[9]) schon fünf prädisponierende und sieben Gelegenheitsursachen, die jedoch später nicht alle anerkannt wurden. Bernhardt[14]) braucht schon fünfeinhalb Seiten, um die gesamte Aetiologie abzuhandeln. Nach Strümpell[19]) spielen in der Aetiologie neben Erkältungen, Durchnässungen und schwerer Arbeit (Moodeliar, N. V.[20]), auch konstitutionelle oder toxische Allgemeinerkrankungen eine wichtige Rolle, wie Diabetes mellitus (Widal[21]), Gicht, Gelenkrheumatismus und gewisse schwere Infektionskrankheiten: Lues (Tournier[22]) und Vairo, G.[23]), Gonorrhoe (Fournier[24]) und Raymond[25]) und Lesser[26])), Tuberkulose (Cotte, G.[27]) und Lafforgue[28])), chronische Alkoholintoxikation und Malaria (Huntington[29]) und Potts, C. S.[30]). Auch Vergiftungen und in seltenen Fällen Hysterie (Fälle von Achard und Gombault[31]), Debove[32]) sind nach Bernhardt[14]) von Einfluß.

In wenigen Fällen jedoch sind es, was uns hier am meisten interessiert, traumatische oder sonstige mechanische Irritamente, die im N. ischiad. eine Neuralgie erzeugen. Als direkte Traumata kommen Fall auf das Ge-

säß, Frakturen des Oberschenkels (Princeteau[33]), Hieb-, Schußwunden (Brown, G. S.[34]) und Amputationen in Betracht, und die Verletzungen beim Aderlassen in früheren Zeiten (Fall von Frank-Sabatier[9]). Vor allem aber ist es der Druck auf den Nerven (Revello[35]), welcher oftmals eine Neuralgie erzeugt. Schon während seines Verlaufes innerhalb des Beckens treffen ihn bisweilen derartige Insulte wie Druck der Zange oder des Kindskopfes bei schweren Entbindungen (de Grandmaison[36]), oder durch ein Aneurysma der Aorta descendens, einen Uterus gravidus oder myomatosus, durch Eierstocktumoren und angehäufte Fäkalmassen (Henle[37]), Swann[37a]), Eulenburg[38], Bamberger u. Hasse[39]), selbst durch venöse Stase bei Hämorrhoidariern; ebenso wirken zuweilen auch Neubildungen an den Beckenknochen (Tuttle[40]) und dem Mastdarm (Schreiber, J.[41]), oder Eiterungen des Beckens und des umliegenden Gewebes mit Abszeßbildungen (Legnani, T.[42]), Erkrankungen der Lumbal- und Kreuzbeinwirbel (Farrar, R.[43]). Affektionen des Lendenmarkes selbst wie Myelitis oder Myelomeningitis, oder Tumoren in dieser Gegend (Minor, L. S.[44]) rufen schon den gefürchteten Reiz hervor. Seeligmüller und Piorry[45a]) berichten, daß sogar andauerndes Sitzen auf harter, unbequemer Unterlage (Stuhlkanten, Kutscherbock) derartige Symptome zeitigen können, wie auch die kontinuierliche Bewegung der Beine für gewerbliche Zwecke, z. B. Treten einer Nähmaschine, einen schädlichen Einfluß nach Charcot[46]), Seelig-

müller[45b]) und Bernhardt[14]) auszuüben vermag.

Außerhalb des Beckens sind es außer Entzündungen und Eiterungen der ihn umgebenden Weichteile oder Knochen der unteren Extremität in selteneren Fällen aneurysmatische Erweiterungen benachbarter Arterien, abnorm starke Varikositäten der Venen (Quénu[47]) und Mesnard, L.[48]), Narbenbildungen, Echinokokkenzysten (Marogno[49]) und Tumoren, welche durch Druck und Kompression eine Ischias hervorrufen können (Seeligmüller[50]). Von letzteren sind es namentlich die von den Nerven selbst oder seiner Scheide ausgehenden Geschwülste, welche Sensationen zu machen pflegen. So sah Seeligmüller[50]) bei einem konstitutionell syphilitischen Manne durch Entwicklung von Gummiknoten im Verlauf des N. ischiad. eine sehr heftige Ischias auftreten. In einigen wenigen Fällen mechanischer Irritation aber wird der Nerv von Tumoren fibroider, myxomatöser oder sarkomatöser Natur komprimiert oder lädiert. In der Literatur sind mehrere Fälle aufgeführt, von denen der älteste wohl der von Cabaret[51]) sein dürfte. Auf ihre genauere Analyse möchte ich später zurückkommen, wenn ich an der Hand der Tabellen über Nervengeschwülste am Bein das Auftreten von Neuralgien im Ischiadicusgebiet bespreche.

II. Beitrag zur Ätiologie der Ischias.

Wie aus dem Vorhergesagten sich ergibt, ist ein Nerventumor der unteren Extremität, der das

reine Bild einer Ischias erzeugt, ein sehr seltenes Ereignis, so daß es von einigem Interesse sein dürfte, ihn eingehender zu besprechen; zumal die wenigen in der Literatur niedergelegten Fälle nur Geschwülste am oberen Teil des N. ischiadicus betreffen, welche peripher ausstrahlende, ischiadische Beschwerden verursachten, und sich trotz aller Mühe kein reiner Fall finden ließ, wo eine deutliche aszendierende Ischias auftrat. Um eine solche handelt es sich aber in unserem Falle, wie beifolgende Krankengeschichte beweist:

a) Krankengeschichte:

Krankenhaus l. d. Isar; chirurgische Abteilung. (Chef: Exzellenz v. Angerer.)

Journal-Nr. 4008. 1912. Eintritt: 2. September 1912.

Anamnese: Alois Sch., 36 Jahre alt, Schneidermeister aus Tölz.

Sein Vater starb an Hydrämie (54 Jahre alt) und seine Mutter an einer Geisteskrankheit (48 J. alt). Seine fünf Geschwister leben und sind sämtlich gesund. Weiter gibt Patient an, daß er mit 23 Jahren eine Lungen- und Rippenfellentzündung überstanden habe; sonst sei er stets gesund gewesen. Seit ungefähr 2 Jahren leide er an linksseitigen Ischiasfraisen, die er sich durch eine Erkältung zugezogen zu haben glaube. Die Anfälle dauerten meistens 3—4 Wochen und wiederholten sich in den letzten Jahren 3—4 mal, wobei sie immer schmerzhafter wurden. In zwei Fällen habe er seinen dortigen Arzt zugezogen, der ihm jedoch erklärt habe, er könne gegen dieses Uebel

nichts tun. Als die Schmerzen unerträglich wurden, habe ihn der Arzt veranlaßt, sich nach München in die Chirurgische Klinik zu begeben. Die Schmerzen, welche nur an der Hüfte und dem Oberschenkel lokalisiert waren und den Unterschenkel völlig frei ließen (!), steigerten sich besonders bei nassem Wetter bis zur Unerträglichkeit und waren ziehend und reissend. Das Gehen und die Gelenkbewegungen waren immer frei, nur das Beugen des Körpers bei durchgedrücktem Knie verursachte starke Schmerzen.

Status praesens: Untersetzt gebauter Mann in gutem Ernährungszustande und von gesundem Aussehen. Kein Exanthem, keine Drüsenschwellung.

Herz: Töne rein, Grenzen normal.

Lungen: Ohne Befund.

Abdomen: Weich, nirgends Druckempfindlichkeit.

Am linken Nervus ischiadicus besteht deutliche Druckempfindlichkeit, sowie Spannungsschmerz beim Erheben des gestreckten Beines. (Laségue positiv.) Außerdem jedoch findet sich eine runde, kirschgroße, wenig verschiebliche und sehr druckempfindliche Geschwulst am inneren Knöchel. Auf Befragen erklärt der Patient, daß er diese schon vor ungefähr 4—5 Jahren bemerkt habe, wo sie noch ganz klein und sehr wenig druckempfindlich war; jedoch sei sie nur auf Berührung schmerzhaft gewesen. Er habe auch seinerzeit seinen Arzt in Tölz auf diese Geschwulst aufmerksam gemacht, doch dieser habe gemeint,

es sei ihr keine Schuld an seinem Leiden zuzumessen.

Daraufhin wird am 5. Sept. bei der Operation (Dr. Ach) in Lumbalanästhesie und Esmarch'scher Blutleere mittels Bogenschnittes am linken inneren Knöchel die Haut durchtrennt und die Geschwulst freigelegt. Es zeigt sich, daß sie von einigen Fasern des Nervus tibialis ausgeht. Die Exstirpation gelingt leicht. Darauf Verschluß der der Wunde durch Hautnähte. Deckverband.

Am 12. Sept. werden die Nähte entfernt, die Wundränder haben sich reaktionslos aneinandergeschlossen. Schmerzen viel weniger.

14. Sept.: Schmerzen haben weiter nachgelassen; glatte Heilung.

19. Sept.: Schmerzen sind völlig verschwunden; in der Umgebung der soliden Narbe noch leichte Weichteilschwellung.

Entlassung mit Idealbinde.

Die mikroskopische Untersuchung der Geschwulst (Pathol. Institut, Prof. Dr. Schmincke) ergab ein Neurofibrom.

b) Status praesens am 28. Okt. 1912:

An der gut verheilten Narbe findet sich eine ganz geringe Weichteilschwellung und Verhärtung des subkutanen Gewebes, welche sich jedoch selbst bei sehr starkem Drucke als gänzlich indolent erweist. Auch an allen seinen anderen Druckpunkten ist der N. ischiad. unempfindlich. Lasègue negativ.

Eine Umfangmessung der beiden Beine ergibt: Oberschenkel (1 Fingerbreit über der Patella):

rechts 38 cm, links 38 cm.

Unterschenkel (Mitte): rechts 38 cm, links 37 cm.
Unterschenkel (1 Fingerbreit über dem Knöchel):
rechts 23 cm, links 22 cm.

Also eine geringe Abmagerung und Muskelatrophie des linken Beines, welche wohl auf die Schonung der erkrankten Extremität vor der Operation zurückzuführen ist.

Im übrigen befindet sich der Patient wohlauf und kann seinem Berufe ungestört nachgehen.

Die Schmerzen, die früher bei schlechter Witterung so heftig waren, daß Patient sich nicht ins Bett zu legen oder auf einen Stuhl zu setzen getraute, sind völlig geschwunden. Nur bei den beiden letzten Witterungsumschlägen, während denen Patient sich viel im Freien aufhalten mußte, spürte er jedesmal im linken Beine mäßige Sensationen, die er als verschwommene, unterdrückte Schmerzanfälle bezeichnet. Diese Sensationen konnte Patient, ohne daß sie ihm irgendwelche Unbequemlichkeiten verursachten, ertragen. Zog er sich jedoch recht warm an, so traten auch diese nicht einmal bei schlimmstem Wetter auf.

Am Fuße liegen weder Sensibilitäts-, noch trophische, noch Motilitätsstörungen vor.

c) Mikroskopisch-pathologische Anatomie:

Unglücklicherweise war der betreffende Tumor im Patholog. Institut versehentlich fortgekommen und nur die beiden obligaten Schnitte, mit Hämatoxylin-Eosin gefärbt, noch vorhanden, so daß ich keine Serienschnitte anzulegen vermochte, und auch Mikrophotographien in stärkerer Ver-

größerung wegen der Dicke und Unebenheit des Schnittes keine klaren Bilder ergaben. Jedoch gelang es, das eine Präparat, welches mir von Herrn Prof. Dr. Schmincke in der liebenswürdigsten Weise zur Verfügung gestellt wurde, wofür ich ihm an dieser Stelle nochmals danken möchte, zu entfärben und nach Bielschowsky neu zu tingieren.

Auf dem mit Hämatoxylin-Eosin gefärbten Schnitte zeigen sich in einem Teile noch in die Geschwulstmasse in langen, schlanken Bündeln hineinragenden Nervenfasern (siehe Fig. 2). Die Kerne der Schwann'schen Scheide sind stark vermehrt und gehen unmerklich in ein allmählich immer gewundener und geschlängelter werdendes Gewebe über, wo auch die Kerne sich zu verschiedenen Wirbeln und durcheinander flechtenden Zügen anordnen. Diese kernreichen Gebiete liegen wie Inseln und Brücken in einem kernarmen, nur schwach gefärbten Grundgewebe verstreut, welches aus blassen, größeren Zellen von wabigem Bau mit zentral gelegenen, rundlichen Kernen besteht (siehe Fig. 1).

Auf dem nach der Bielschowsky'schen Methode gefärbten Präparate sieht man am Rande noch schön gefärbt die langgestreckten Nervenfasern vorbeiziehen. Es scheint dies die Stelle zu sein, wo die Geschwulst aus dem gesunden Nervengewebe herausgelöst ist. Geht man nun weiter in den Schnitt hinein, so beginnt gleich eine starke Scheidenkernvermehrung, die sich zu immer stärkeren Knäueln entwickelt, die geschlossenen Faserzüge der Nervenbahn langsam auseinander-

drängt und schließlich an manchen Stellen völlig aufsplittert. Mehrere Züge vereinigen sich nach dieser spindelförmigen Ausspreitzung wieder, viele jedoch verschwinden völlig in dem Konvolut von Bindegewebsknäueln und lassen sich nicht weiter verfolgen. Dringt man noch tiefer in den Schnitt ein, so stößt man nur noch ab und zu auf zersprengte, fast ganz isolierte Nervenfasern, das ganze übrige Gewebe aber besteht aus großen Zellen mit runden Kernen, die in regelloser Anordnung grobe Bindegewebsfasern durcheinanderflechten. Und am anderen Rande bilden diese blassen, wabig erscheinenden Zellen nicht einmal mehr schwarzgefärbte Bindegewebsfasern, sondern sind nur von granulierten, feinen, schwärzlichen Niederschlägen erfüllt. Abnorme Zellteilungen, polychromatische Kernbilder, Vielkernigkeit einzelner Zellen oder übermäßige Größe letzterer läßt sich nirgends feststellen.

Mit sehr starker Vergrößerung erkennt man an einigen Stellen, wo die geschlossen eintretenden Nervenfasern von den Geschwulstzellen teils auseinander gedrängt, teils eng komprimiert werden, daß diese sich nicht mehr mit Silber zu langgestreckten und schwachgewellten, schwarzen Fäden gefärbt haben, sondern sie sind blaß und bestehen nur aus scholligem, körnigem Detritus, in dem nur hier und da noch ein kurzes Stück schwach erhaltener Nervenfaser auftaucht.

Die Diagnose lautet also auf ein Neurofibrom, welches vom Endo- und Perineurium ausgehend, einen Teil der Fasern auseinander gedrängt hat, ohne sie sonst wei-

ter zu alterieren, einen Teil aber zu körnig-scholligem Zerfall gebracht hat. Eine Bösartigkeit der Zellen an und für sich läßt sich nicht feststellen, wofür ja auch das langsame Wachstum, sowie das Fehlen von Metastasen und der Neigung zu einem infiltrierenden Vorschreiten in benachbartes Gewebe spricht.

Daß jedoch ein solcher Befund über den wahren Charakter der Neubildung bisweilen arg täuschen kann, wird sich bei der Besprechung der tabellarisch aufgeführten Fälle von anderen Nervengeschwülsten am Bein noch zeigen, wo z. B. im Fall 27: v. Büngner und Fall 17: Billroth II die gleichen pathologisch-anatomischen Befunde erhoben wurden und doch das hartnäckige Auftreten immer wiederkehrender Rezidive endlich zur Amputatio femoris zwang und trotzdem einer der Patienten dem Leiden erlag.

III. Kasuistik anderer Nerventumoren am Bein.

Da man aus einem einzigen Falle fast nie mit genügender Sicherheit richtige Schlüsse ziehen kann, habe ich aus der Literatur des In- und Auslandes mit größter Mühe und Sorgfalt eine Reihe von Fällen zusammengestellt, die sämtlich Nerventumoren der unteren Extremität betreffen. Nachdem ich einleitend alle übrigen Ursachen erwähnt habe, welche im Ischiadicusgebiet Neuralgien hervorrufen und bei unserem Patienten nicht vorlagen, lassen sich aus dem Folgenden hoffentlich einige sicherere Schlüsse darüber gewinnen, unter welchen Umständen solche Neu-

bildungen am Ischiadicus Neuralgien erzeugen, unter welchem Bilde diese auftreten und verlaufen, wie dabei Größe, Wachstum und Verhalten der Geschwulst zum Nerven ist, welche Therapie man am besten anwendet und von welchem Erfolge sie meistens gekrönt ist.

a) Allgemeines.

Was frühere, über dieses Gebiet verfaßte Zusammenstellungen der Einzelneurome an Extremitätennerven betrifft, so liegt eine solche in der Monographie über die Neurome von Courvoisier[52]) (1886) vor, welcher eine Kasuistik über 164 chirurgische Fälle gibt, bei denen er jedoch nur in 101 Fällen brauchbare Notizen fand (p. 107). Von diesen treffen aber nur 42 Fälle auf die untere Extremität, denn laut seiner Aufzählung sind in 60,6% der Fälle die Nerven des Armes und nur in 39,4% die des Beines befallen, und steht in der Reihenfolge der Frequenz der N. isch. erst an dritter Stelle hinter dem Medianus und Ulnaris. Kasper[53]) gibt in seiner Dissertation (1883) eine Uebersicht über 59 Fälle mit höchst ungenauen Quellangaben und vielen Fällen von Tuberculis dolorosis, von denen nur 24 Beinnerven betreffen und die brauchbaren alle bei Courvoisier zitiert sind. Kölliker[54]) gibt in der „Deutschen Chirurgie" nur ein „fortgeführtes Verzeichnis der Courvoisier-Literaturangaben", aus dem für Beinnervengeschwülste nicht viel herauszuschlagen ist. V. Recklinghausen[55]) endlich zitiert allein Fälle multipler Neurofibromatosis und verwandter Erscheinungen, von denen für mich nur ein paar

in Betracht kamen, wo am N. isch. ein großer Tumor sich entwickelt hatte und sensible Erscheinungen hervorrief, was sonst bei allgemeiner Neurofibromatosis selten der Fall zu sein pflegt. Die Literaturangaben bei Borst[56]) stimmen meistens mit denen bei Courvoisier überein, jedoch sind auch mehrfach Fälle neueren Datums zitiert. Die meisten jüngeren Fälle waren im Index-Catalogue der Sanitätsarmee der Ver. Staaten v. Amerika angeführt.

Die im folgenden gebrachten Fälle stammen aus den Jahren 1633 (Paré) bis 1912.

Von diesen entfallen auf die deutsche Literatur allein: 49, die französische: 33, die englische: 30, die österreichische: 6, die italienische: 6, die der Ver. Staaten: 5, die belgische: 4, die russische: 3, die schweizerische: 3, die indische: 2 (Fall 23 u. 64), die schwedische: 1 (126), die dänische: 1 (117) und die kanadische: 1 (82).

b) Tabellen.

Es folgen nun die Tabellen in alphabetischer Reihenfolge der Autoren.

Nr.	Autor	G.	A.	S.	Nerv	Art	Größe
1	Adams [57])	M.	?	?	Tibialis (am inneren Knöchel)	Neurom. Bau: Fibrom	Spanische Nuß
2	Balding u. Coupland [58])	M.	34	L.	Ischiadicus. 3 Zoll über der Kniekehle	Myxosark. (rasch wachsend)	$4^1/_2 : 1^1/_2$ Zoll. Vor 12 Mon. entdeckt
3	Bardeleben I [59])	?	?	?	Ischiadicus. Tibialis. (Oberschenk. hinten)	2 Sarkome	Sehr groß
4	Bardeleben II [60])	W.	?	?	Peroneus	Sarkom	Sehr groß
5	Beck, B. I [61])	W.	45	R.	Cutan. surae lateralis. (Unterschenkel oben)	Neurofibrom (Tub. dolor, ?)	Nuß
6	Beck, B. II [62])	M.	c. 35	L.	Peroneus (in der Kniekehle)	Neurofibrom (Tub. dolor. ?)	Nuß. In 2 Jahren gebildet
7	Beck, M. [63])	M.	32	R.	Tibialis posterior. (Unterschenkel innen)	Spindelzellensarkom	$3^1/_2 : 2$ Zoll. Seit $2^1/_2$ Jahr. bestehend
8	Bell, Ch. [64])	M.	?	?	Tibialis	„Großes Gangliom". Bau?	Klein

Verhalten	Ursache	Symptome	Therapie	Erfolg
Abgekapselt, Nerv mitten durch die Geschwulst	?	Sehr schmerzhaft, sodaß Pat. arbeitsunfähig war	Exstirpation. Nerv über u. unter der Geschw. durchtrennt	Heilung. Keine Störung.
Infiltrierend in den Nerv, einige Fasern darüber hinw.	?	Spontane Schmerzen, seit 3 Jahren	Resektion mit 5 Zoll Nerven	Klumpspitzfuß, nach 1½ Jahren Rezidiv. Anäst. der Sohle und Unterschenk.
Abgekapselt. Nerv bildet Papierdünnes Blatt	?	?	Ausschälung	Heilung. Sens. Motil. o. B., erhöhte Reflexerregbark. a. Bein.
Nerv infiltriert. Tib. u. Ischiad. z. Seite gedr.	?	?	Peroneus reseziert	Heilung. Keine Gefühlsstörg. i. Gebiet d. Peron.
Nervfasern teils durch die Geschwulst, teils außen vorbei	?	Blitzartige, heftg. Schmerzen und Muskelzucken b. Ber. u. Druck, wobei d. Geschwulst prall u. hart wird	Exstirpation	Heilung.
?	?	Sehr heftige Schmerzen, Gebrauchsunfähigk. des Beins, b. Ber. wird Geschwulst praller und härter	Exstirpation	Heilung.
v. Neurilem ausgehend	?	?	?	?
mit Nerv eng verwachsen	?	Neuralgische Anfälle seit 3 Jahren, auch auf Druck	Exstirpation mit Nerv-Resektion	?

Nr.	Autor	G.	A.	S.	Nerv	Art	Größe
9	Bell, Ch. II [65])	M.	?	?	Ischiadicus. (Oberschenkel hinten)	Neurom. Bau?	In 2 Jahren gebildet
10	Bell, G. [66])	?	?	?	Tibialis	Neurom. Bau?	Sehr groß
11	Berger I [67])	?	?	?	Ischiadicus	Sarkom	?
12	Berger II [68])	M.	22	L.	Ischiadicus	Sarkom	Hühnerei
13	Berry, J. [69])	W.	19	L.	Ischiadicus (i. d. Kniekehle)	Fibrosarkom	12:6 Zoll, in 18 Monaten gebildet
14	de Beule, F. [70])	?	?	?	Bein. Wo?	Leiomyom. d. Haut	?
15	Bickersteth [71])	M.	9	?	Ischiadicus	Neurom (Bau?)	?
16	Biesiadecki [72])	W.	27	R.	Ischiadicus	Neurofibrom (multipel)	2 Fäuste
17	Billroth I [73])	M.	?	R.	Tibialis post. (Peroneus?)	Neurofibrome (multiple)	Klein
18	Billroth II [74])	W.	29	?	Suralis magnus	Neurofibrom	Klein

Verhalten	Ursache	Symptome	Therapie	Erfolg
Ischiadicus verwachsen, Fibularis nicht	Trauma	Heftige Schmerzen im Bein. Eingeschlafensein des Fußes	Keine	Tod interkurrent.
Tumor unbeweglich	?	Fortwährende unerträgliche Schmerzen	Amput. fem.	„Aus Furcht vor den Folgen der Nervresekt.“.
?	?	?	?	?
N. umschlossen	?	Seit 11 Jahren irradiierende Schmerzen „wie bei Ischias“. B. Bewegung des Beins blitzartige Schmerzen.	Exstirpation	Heilung mit Nerv.funktion. Keine Schm. Kein Rezidiv nach 8 Mt.
Geschw. m. Muskeln und Haut verwachs.	?	Sehr heftige Schmerzen im Bein und Seite beim Gehen.	Exstirpation. Ausräumung	Heilung. Keine Schmerzen.
?	?	„Ischiasneuralgien“	?	?
Nerv umgibt rings d. Kapsel	?	Heftige Schmerzen	Exstirpation mit Nervschonung	Heilung. Pat. b. d. Oper. fast gestorben.
?	?	Keine	Keine	Tod a. Sectio caesarea.
?	?	Heftige Schm. am Fuß, Geschw. sehr druckempf.	Ausschälung d. multipl. Fibr.	Beweg. norm. Hallux u. Sohle anästhetisch.
Spindelförm. i. d. N. eingehüllt	?	Heftige Schm. i. d. Geschw. und im ganzen Bein. Spontan.	Rezidiv. Resektion mit Nerv.resekt.	3 mal Recid. endlich Amp. fem. Heilung.

Nr.	Autor	G.	A.	S.	Nerv	Art	Größe
19	Bisset [77])	W.	13	L.	Tibialis (?) (Untersch. innen, nicht dicht unter d. Haut	Neurofibrom (Tub.dolor.?)	Bohne bis Nuß
20	Bobroff, A. A. [78])	M.	55	?	Ischiadicus	Fibrosarkoma myxomatodes	Groß
21	Bonnet [79])	M.	56	L.	Tibialis (i. d. Kniekehle)	Neurofibrom	Walnuß
22	Bouilly u. Matthieu [80])	M.	31	L.	Ischiadicus. (Oberschenkel hinten)	Rundzellensarkom	12 : 4 cm
23	Browning, W. B. [81])	?	?	?	Tibialis post.	Neurome (multiple?)	?
24	Bruns, L.-Kredel [82])	W.	?	R.	Ischiadicus	Sarkom?	Gänseei
25	Bryant [83])	?	?	?	Cutan. fem. ext. (Oberschenkel vorn seitlich)	Neurom (Tub. dolor.?)	Bohne

Verhalten	Ursache	Symptome	Therapie	Erfolg
?	?	Period. heftige Schmerzen bei Graviditas, wobei das Geschw. zu Nußgröße anschwoll. Bei Berührung neuralg. Anfälle. Das Gleiche 4 mal	Zerstörg. d. Geschwulst durch Aetzmittel	B. d. 5. Graviditas k. Schm. mehr.
Verwachsen, infiltrierend.	?	Atrophie und Oedem d. Fußes	Exstirpation mit 12 cm Nerv. resekt., Neuroplastik	Heilung „ganz guter Gang“.
Nerv geht mitten hindurch	V. 23 J. Trauma, n. 3 Jhr. Tumor	Von Zeit zu Zeit unerträgl. Schm. bis in den Unterschenkel u. Fußrand. Wadenkrämpfe, durch Druck u. Bettwärme gesteigert	Ausschälung ohne Nervverletzung	Heilung ohne Funktionsstörg.
Infiltrierend i. d. Nerv	?	„Unter d. Erscheinungen einer heftigen Ischias“.	Exstirp. u. 12 cm lange Nervenresekt.	K. Schmerz Anästhesie, Fußgangrän, Lähmung
?	?	?	?	?
?	?	Sehr wahrscheinlich Schmerzen	Recidiv vor 5 Jahren, vorher am Fuß exstirp. Tumor. Exstirp.	Seit 15 Jahren ohne Recidiv.
Von der Nervscheide ausgehend	?	Neuralgien; war lange auf „Isch. und Hüftengelenksleiden behandelt“ ohne Erfolg. bei Berührung fürchterliche Schmerzen	Exstirpation	Heilung

Nr.	Autor	G.	A.	S.	Nerv	Art	Größe
26	Buchanan, G. [84])	M.	20	?	Ischiadicus (in der Kniekehle)	Rundzellen-sarkom	2 : 5 Zoll, in 6 Mon. gebildet
27	v. Bünger, O. [85])	W.	36	R.	Cutan. fem. ext.	Neurofibrom	Taubenei
28	Bunzel, E. [86])	M.	?	L.	Tibialis	Neurofibrom hart, fast knorp.,in der Mitte mehr. Bleikugelspl.	4,4 : 1,3 cm, in 4 Jahren gebildet
29	Busch [87])	?	?	?	Peroneus	Sarkom	?
30	vanderByl [88])	M.	?	?	Tibialis post. (a. d. Wade)	Neuro-fibrome (Sarkome?) multipel	Orange
31	Cabaret [89])	W.	53	L.	Cutan. fem. ext.	„Fibröse Zyste (mit Serum)	Haselnuß
32	Cameron, H. C. [90])	?	?	?	Ichiadicus	Sarkom	?
33	Camper [91])	W.	?	?	Saphenus int. (b. Knie)	„Ganglion“ Neurom (Bau?) weißl. hart, knorpelig	?

Verhalten	Ursache	Symptome	Therapie	Erfolg
Abgekapselt, Nervfasern auseinandergespreitzt	Trauma v. 9 Mt.	?	Amput. fem.	?
?	?	Heftige, intermittierende Schm. bis in den Fuß	Exzision	Bald Rezidiv am Nerv Isch. und Saphenus, heftige Schm. Mehrfache Op. allg. Neurofibromatose. Tod.
Allg. Uebergang d. N. i. d. Geschw. m. mehrschichtig. Kapsel	Trauma (Schuß)	Nicht mehr festzustellen gewesen.	Keine	Tod a. Lung.-Tbc. 1870. 1866 Schuß in den Untersch. oben im Kriege.
?	?	?	Exstirpation	3 mal Recidiv und Exstirp. dann Amput. scuris, Tod, Metastasen in der Lunge.
Abgekapselt v. d. Nervscheide, u. Nervfasern drauf ausgebr.	?	?	?	Tod. Sektionsbericht.
?	?	Seit 14 Jahren lanzinierende Schmerzen im Knie. B. Druck, Witterungswechsel u. Geh. Steigerung	Exzision	Heilung d. Schm. noch nach 4 Jahren.
?	?	?	?	?
In der Nervseheide sitzend	?	Schmerzhaft	Exstirpation	Mit Erfolg.

Nr.	Autor	G.	A.	S.	Nerv	Art	Größe
34	Chelius I [92])	M.	26	L.	Tibialis post.	Fibrome (multiple)	1/2—1 1/2 Zoll
35	Chelius II [93])	W.	27	R.	Ischiadicus	Neurofibrom	2 Mannsfaust, 13 1/2-6, 25 Zoll in 13 Jahren gewachsen
36	Chemieux u. Jouhaud [94])	?	?	?	Ischiadicus	Fibro-sarkom	?
37	Czerny-Herczel [95])	W.	28	R.	Plantaris digit. com. I	Fibro-sarkom	6 1/2:4 1/2:4 cm, sehr rasches Wachstum
38	Debersaques, C. [96])	?	?	?	Ischiadicus	Sarkom	?
39	Le Dentu, Aug. [97])	?	?	?	Tibialis post.	Angiom	?
40	Dubois [98])	W.	?	?	Saphenus int. (b. d. Kniescheibe)	Neurom, (Bau?) weiß, hart, undurchsichtig	Walnuss
41	Dupuytrens [99])	?	?	?	Tibialis. (Saphenus?)	Sarkome (Speckartige)	Kleine, wie Weinbeerenkörner
42	Dziewonsky, W. [100])	W.	22	L.	Peroneus. (Obersch. hinten b. z. Kniekehle)	Sarkom (seitlich verschiebbar, nach oben und unten nicht)	Birne

Verhalten	Ursache	Symptome	Therapie	Erfolg
Verdickung der Scheide, mit Knoten voll Flüssigkeit	Trauma i. Alter von 1½ Jahr. Lux.d.Calcan. n.auß.	Reißende, stech. Schmerzen vom Fuß aufw. beim Gehen, später fortwährend	„Hackenfuß". Elephantiasis, Amput. cruris	Mit geheiltem Stumpf entlassen.
Abgekapselt	?	Konvulsionenartige Schmerzen, Tag und Nacht keine Ruhe	Amput. fem.	?
?	?	?	Exstirpation	Heilung.
Infiltrierend	?	Aeußerst heftige Schmerzen d. gr. Zehe, Gehen unmöglich	Exstirpation	Rezidiv n. wen. Mon., ½ Jahr später Tod, Metastasen in der Lunge
Infiltrierend	?	?	Resektion d. N. u. Exstirp. Nervdehnung u. Raffung d. Nerv	Heilung.
?	?	„Mit allen Zeich. eines Neuroms". (Neuralgien?)	?	?
?	?	Schmerz auf Druck und Berührung	Exstirp. m. Hautnerven	Mit Erfolg.
?	?	„Reissende Schmerzen"	Exstirpation. N. u. Art. unterbund.	Gangrän am Knöchel.
Infiltrierend, Nerv unmittelbar in die Geschw. übergegangen	?	Schmerz in die Wade, Knie- u. Fußgelenk ausstrahld. Nerv isch. a. For. isch. druckempfindl. L. Bein dünner. Kribbeln i. Fuß u. Zehe	Exstirpation 18 cm Nervresektion Peroneusenden oben unten mit Nerv. isch. verbunden	Gut. Auffallende Besserung der Sens. doch troph. Störung. Guter Gang, nur leicht ermüdbar.

Nr.	Autor	G.	A.	S.	Nerv	Art	Größe
43	Facieu [101])	W.	24	R.	Tibialis post. (Untersch. innen)	Neurom (Bau?)	Ziemlich groß
44	Finotti, E. I [102])	W.	44	L.	Ischiadicus. (Obersch. hinten)	Spindelzellensarkom	2 Mannsfäuste. Schnell wachsend
45	Finotti, E. II [103])	W.	26	R.	Ichiadicus (Obersch. hinten	Fibrom, später Sarkom	Hühnerei
46	Fischer, I [104])	M.	c. 35	?	R. saphenus n. cruralis (Innenseite d. gr. Zehe	Echtes Neurom (?) Tub. dolor.?	Erbse
47	Fischer, II [105])	W.	c. 45	?	R. prof. n. peronei. (Auf d. Fußrücken)	Echtes Neurom (?) Tub. dolor.?	Bohne (seit 3 Jahren bestehend)
48	Fröhlich, R. [106])	M.	25	L.	Tibialis (in der Kniekehle	Spindelzellensarkom (innen Cyste m. Blutgerinnsel)	Hühnerei in $1^1/_2$ Jhr. gewachsen
49	Garré, C. [107])	W.	31	L.	Ischiadicus (oberhalb der Kniekehle	Fibrosarkom	Kokosnuß

Verhalten	Ursache	Symptome	Therapie	Erfolg
Nerv bandartig i. d. Geschw. aufgeteilt	Trauma	Spontan keine Schm., nur bei Geschw. bewegg. in der Längsrichtung unerträgliche Schm.	Exzision, jedoch Nerv m. unterbunden wegen der Blutung	Progr. Gangrän. Tod. Sektion: progr. Neuritis a. Nerv stumpf.
Nervfasern i. Tum. degeneriert, a. Rand erhalten	?	Nur auf Druck schmerzhaft	Exstirpation und Nervresektion	V. Nerv. isch. versorgte Musk. gelähmt, 8 Mt. später Rezidiv. Tod.
Abgekapselt	?	„Immer schmerzhafter werdendes Knötchen“	Ausschälung leicht	Rezid. nach 3 Mt. dann 9 mal operiert, dann Tod a. Metastasen.
Abgekapselt, von Neurilem ausgehend	?	Heftiger Schm. auf Druck	Exstirpation	Heilung.
Abgekapselt, von Neurilem ausgehend	?	Heftiger Schm. auf Druck	Exstirpation	Heilung.
M. d. N. Peroneus eng verwachsen abgekapselt, Nervfasern unterbrochen	?	„D. Schm. wegen erst als Ischias gedeutet“. Heftiger Schm. b. d. For. isch. Behandlung erfolglos. Erst später Geschwulst entdeckt	Exstirpation und 9 cm N. reseziert, keine N.-naht!	Erst Lähmung u. Anästhesie, nach 3 Tagen wieder alles normal? (!)
?	?	Neuralgien v. d. Kniekehle b. z. den Zehen ausstrahlend	Amput. fem.	Tod n. 5 Mt. an Rezidiven.

Nr.	Autor	G.	A.	S.	Nerv	Art	Größe
50	Gascoyen,[108])	?	?	?	Ischiadicus. (In der Kniekehle)	„Blutcyste", gefüllt mit Blutcoagula	?
51	Genersich[109])	M.	22	R.	Ischiadicus (b. d. Incisura ischiadica)	Myxosarkom	? Rasches Wachstum
52	Gerhardt, C.[110])	M.	30	R. u. L.	Ischiadici	Neurofibrome, multiple	„Eben mit der Hand noch zu umgreifen"
53 bis 56	Gherini, A.[111])	?	?	?	4Fälle am Untersch. N.?	Neurome (Bau?)	?
57	Goldmann[112])	W.	28	L.	Ischiadicus (Oberschenk. hinten)	Spindelzellensarkom	Orange
58	Grapuron[113])	?	?	?	Ischiadicus	„Concretio lapidea"	?
59	Gutteridge[114])	?	?	?	Peroneus	Neurom (Bau?)	?

Verhalten	Ursache	Symptome	Therapie	Erfolg
Innerhalb d. N.	N. Art. fem. Unterbindg. wg. Aneurysma i. d. Kk.	Bronchitis und heftige Schmerzen	Unterbindung d. Art. fem. i. d. Kniekehle	Nach 1 Jahr Tod an Herzleiden. Cyste bei der Sektion gefunden.
?	?	Drückender, spannender Schmerz b. i. d. Fuß. „Schm. erinnerte mehr an Hüftgelenkentzündung als an Ischias". Als Geschw. sehr groß, keine Schm. mehr	Ausräumung	3 Mon. später Tod. Lungenmetastasen.
?	?	Kein spontan. Schmerz. Doch lebhaft b. Druck auf d. Geschw. und später auch Muskelzuckung. dabei	?	Tod an Dysenterie. Peroneus und Tibialis kleinfingerdick.
?	?	?	4 mal Exstirpation	4 mal Heilung.
?	?	„Heftige i. d. Fuß ausstrahlende Schm." Laségue positiv, Geschw. druckempfindlich, Nerv nicht	2 mal Exstirpation	Rezidive.
?	?	Mit „Epilepsie". (schwere Neuralgien?)	?	?
Nervbündel umhüllen rings den Tumor	?	Neuralgische Anfälle, zentripetal fortschr. beim Gehen	Exzision und Nervresekt.	Erst Lähmg. u. Anästh. „Später natürl. Gefühl, Wärme u. Bewegung zurückgekehrt".

Nr.	Autor	G.	A.	S.	Nerv	Art	Größe
60	Hanquet[115])	W.	45	L.	R. popliteus. ext. (a. Knie aussen)	Neurofibrom (sehr hart)	Nuß. Seit 8 Jahren bestehend
61	Hanuschke G. I [116])	M.	32	L.	Ischiadicus	Neurom (Sarkom?) knollig, weich, schmutzig gelb	Gurke. 4 Pfd. schwer, in 5 Jahren entstanden
62	Hanuschke G. II [117])	W.	21	R.	Peroneus	Neurofibrom	Walnuß
63	Hartmann, H. [118])	W	48	R.	Cruralis (i. d. Schenkelbeuge)	Fibrosarkom (Faserzellen)	Ueber Gänseei
64	Hatch, W. K. [119])	?	?	?	Ischiadicus	„Blutzyste“	?
65	Hesselbach, C. M. I [120])	?	?	?	Tibialis post?	Neurofibrom? (speckartige Knoten)	?
66	Hesselbach, C. M. II [121])	M.	39	?	Ischiadicus	Neurofibrome multiple	Nerv. isch. a. oberen Ende $1^1/_2$ Zoll breit

Verhalten	Ursache	Symptome	Therapie	Erfolg
Abgekapselt, v. d. Nervscheide ausgehend	?	Lanzinierende Schm., spontan u. bes. auf Dr. Tag und Nacht. Durch Kälte vermehrt. Abmagerung	Exstirpation	Heilung. Noch andere schmerzhafte Neurofibrome i. Gesicht u. Vorderarm.
Abgekapselt, 2 cm dicke Kaps. Nervfasern fächerförmig i. d. Hinterwand der Kapsel	N. Kontusion, sehr schnell gewachs.	Erst nur auf Druck empfdl., später unerträgl. Schm. dauernd, nach Trauma: Entzündung u. Abzessbildung	Exstirpation	Tod an Tetanus n. 4 Tagen.
Von der Nervscheide ausgehend	?	Heftige Schm. bei der geringsten Berührung	Exstirpation mit Nervschonung	N. 12 J. 2. Rezid. Kachexie. K. Oper. Tod. Sektionsbericht
„Präpariert zeigt d. Uebergang v. Fibrom in Sarkom vortrefflich“	?	Neuralgien am Knöchel und Unterschenkel zuerst, n. 3½ J. auch am Oberschenkel Schlaflosigkeit vor Schmerzen	Exstirpation	Schmerz. verschwinden. N. 3 Mt. Rezid. aus der Kniescheibe und gleiche Schmerzen.
?	?	?	?	?
?	?	?	?	Am Untersch. stumpf, d.durch Fußgrän verloren, bei der Sekt. gefunden.
?	?	Schm. u. Taubsein im Knie u. Unterschenkel	?	Allgem. Neufibromatose. Alle Nerven um das 3 und 4 fache verdickt.

Nr.	Autor	G.	A.	S.	Nerv	Art	Größe
67	Hüter [122])	W.	56	?	Tibialis ant. (Obersch. hinten)	Myxom (mehrfächerige Zysten)	Kindskopf
68	Hume G. H., I [123])	M.	37	L.	Ischiadicus (Obersch. hinten)	Rundzellensarkom	Melone. Seit 4 Mt. schnell wachsend
69	Hume G. H., II [124])	M.	24	L.	Ischiadicus (Obersch. hinten	Fibrom	2 Mannsfäuste
70	Hume, G. H, III [125])	M.	?	L.	Tibialis (in der Kniekehle)	Fibrosarkom	?
71	Izard [126])	?	?	?	Ischiadicus	Neurom (Bau?)	?
72	Kammerer F. [127])	W.	24	R. u. L.	Ischiadicus (Oberschenk. hinten, R. u. L. symmetr.)	2 Myxosarkome und mehrere Neurofibr. in der Haut	R. immens groß, bis zum Beck. hinauf, L. 2 Fäuste
73	Knoblauch [128])	?	?	?	Ischiadicus	Neurom (Sarkom?)	Melone, 12 Jahre stationär, seit 2 Jahren schnell gewachsen

Verhalten	Ursache	Symptome	Therapie	Erfolg
Nervbündel i. d. Geschw. zerstört	?	Seit 16 Jahren „anfallsweise Schmerzparoxysmen.“	Exstirpation und Nervresekt. 3 Zoll lang	Bleib. Anäst. d. Sohle und Lähmung der Plantarflexor.
Geschw.-Kaps. und Nerv eng verwachsen	?	Heftige Schm. im Schenkel	Exstirpation Nerv resekt., Nervdehng. und Nervnaht	Allg. Neurofibromatose st. Kindheit. N. 1½ J. Rezid. a. d. r. Brustseite. Abmagerung.
Nervbündel fächerförmig eingewachsen	?	Sehr heftige Schm. im Knie u. d. Fuß, die nachts exazerbierten	Exstirpation Nervresekt. keine Nervnaht	Erst Lähmg., dann Funktion wiedergekehrt, kein Rezidiv.
Eng verwachsen	?	?	Exstirpation. Nervresektion	Nach 9 Mt. rezidiv a. N. stumpf.
Nerv mitten durch die Geschwulst	?	„Starke Konvulsionen“, „névralgies très douloureuses“	Kauterisation mit „Potasse caustique“	Angeblich erfolgreiche Zerstörung d. Geschw. und Heilung.
Innig verwachsen, Tum. fast unbeweglich	?	Große Kachexie und Abmagerung Geschw. R. ulzeriert, später Fieber	Erst mit „Potassium jodide“ (spez.Leiden?) dann Operat. Exstirpation rechts	Bald rez. Nach 2 Mt. Tod. Geschw. fast wieder so groß wie früher. Metastasen i. d. Lunge u. Pancreas.
„Mit Durchbruch durch die Haut	?	„Oft allgemeine Konvulsionen mit Bewußtlosigkeit.“ Fieberhafter Zustand	Amput. fem. „Weg. Größe u. Schmerzhaftigkeit der Geschwulst“	?

Nr.	Autor	G.	A.	S.	Nerv	Art	Größe
74	Kosinsky [129])	M.	30	R.	Cut. fem. ext. u. Glut. inf.	Echtes Neurom (marklose Nervfasern)	Haselnuß
75	Kreiß, Th. [130])	M.	26	L.	Ischiadicus (a. For. isch.)	Sarkom	Ziemlich ausgedehnt
76	Lane-longue [131])	?	?	?	Tibialis post.	Neurom (Bau?)	?
77	Langlais, C. [132])	?	?	?	Plant. pedis (Fußsohle)	Neurom (Bau?)	?
78	Lawrence [133])	M.	27	L.	Ischiadicus (Oberschenk. innen vorne)	Sarkom? hart, nicht druckempfindlich	Mehrere Ei-große Knoten, sehr rasches Wachstum
79	Lebourcq, G. A. [134])	?	?	?	Ischiadicus	Neurom (Bau?)	?
80	Lefour [135])	W.	50	?	Saphenus ext.	Neurom (Bau?)	Hühnerei

Verhalten	Ursache	Symptome	Therapie	Erfolg
?	?	Erst schmerzlos, später b. Druck sehr empfindlich, dann zentripetale und -fugale Neuralgien	„Nervenstückresekt."	Heilung. Trockenheit d. Haut und Schuppenbildung.
Eng verwachsen	?	Schmerzanfälle i. Bein von oben nach unten ziehend, Nerv. isch. nicht druckempfindlich	Exstirpation	Rezid. wieder Oper. Tod.
?	?	?	?	?
?	?	?	?	?
?	?	„Große Pein." Völlige Abzehrung	Amput. fem.	Nach 6 Jahren Geschwulst üb. dem Auge, nach 9 Jahr. Geschw. am Vorderarm (Neuralgien), nach 10 Jahren scirrhusartige Geschwulst am Stumpf(Neuralgien) entfernt.
?	?	Lanzinierende Schmerzen	Exstirpation 3 bis 4 cm lang v. Nerv. isch. abgelöst	?
Eng verwachsen	?	Heftige Neuralgien i. Gebiet d. N. saphenus ext. und int.	Exstirpation 4 cm Nerv reseziert	Erst Mot-. u. Sensibilitätsstörung n. 10 Tagen unter Chinin normal.

Nr.	Autor	G.	A.	S.	Nerv	Art	Größe
81	Legrand [136])	W.	48	?	Saphenus (innerhalb d. Mall. int.)	Neurom (Tub. dolor.?)	Bohne. In 8 Jahren gewachsen
82	Legueu u. Marien[137])	?	?	?	Ischiadicus	Fibro-sarkom	?
83	Little, B. [138])	W.	25	L.	Ischiadicus (Oberhalb der Kniekehle)	Sarkom (im Innern 1 St. spongiösen Knochengewebes eingebettet)	?
84	Loison [139])	M.	21	L.	Ischiadicus	Fibrom	? seit 10 Jahren schnell wachsend
85	Long [140])	W.	c. 35	?	Tibialis (?)	Neurofibrom (Tub. dolor.?)	Klein hart
86	Ludloff, K. [141])	?	?	?	Cruralis(oberhalb d. Lig. Pouparti.)	Multiple Neurofibrome	Kleine
87	Lücke [142])	M.	c. 35	L,	Ischiadicus (Obersch. hinten)	Lipom	Faust. In 3 Jahren gewachsen
88	Marandel [143])	?	?	?	Saphenus ext.	Sarkom. „Tumeur cancéreuse“	?

Verhalten	Ursache	Symptome	Therapie	Erfolg
?	?	Stets auf Druck, zeitweilig spontan heftig. Schm. d. Isch. hinauf b. z. Intercosternerven und Schultern ausstrahlende Schm. ausgelöst	Exstirpation verweigert, 10 mal Kauterisation mit dem Glüheisen	Im Schorf ein weisser Körper abgestoßen. Heilung K. Rezidiv. nach 8 Jahren.
?	?	?	?	?
Von der Nervscheide ausgehend	?	?	Exstirpation und Nervresektion	?
Kapsel. „Nervfasern ausgebreitet w. d. Rippen eines Körbchens“	?	Weder spontane noch Druckschmerzen	Leichte Isolierung v. d. Nerv. Enukleation	Heilung ohne Nervstörung.
Unter der Haut	?	Fürchterliche Schm. bei der geringsten Berührung, daher Schlaflosigkeit	Ezcision	Sofortige Heilung.
?	?	Neuralgie am medialen Kniegelenkspalt	Irrtümliche Exstirpat. d. inneren Meniscus	Später Neufibrome entdeckt, Exstirpation Heilung.
Lip. in d. Nervfaserzüge durch ein Loch eingebrochen	Trauma, (Kontusion)	Heftige Schm. Geschw. auf Druck sehr empfindlich. Abmagerung d. Beins	Exstirpation. Herausschälung leicht, wo Geschw. m. d. Nerv zusammenhängt	Schmerzen behoben, kein Recidiv.
?	?	?	?	Nur Präparatbeschreibung.

	Autor	G.	A.	S.	Nerv	Art	Größe
89	Marchand [144])	M.	38	?	Ischiadicus (über der Kniekehle)	Sarcoma cysticum	16 : 11 cm
90	Marjolin [145])	W.	60	?	Ischiadicus (Kniekehle medial)	Neurom (Tub. dolor.)	?
91	Matas, R. [146])	?	?	?	Ischiadicus (am Damm)	Fibrom	fast armdick, 42 cm lang
92	Mauclaire [147])	M.	50	R.	Ischiadicus	Neuro-fibrom	Apfelsine
93	Michael, O. [148])	W.	13	?	Suralis	Diffuses Cavernom	ziemlich groß
94	Michon [149])	W.	?	?	Ischiadicus	Neurom (Bau)	?
95	Minor, L. S. [150])	?	?	?	? (a. Plexus?)	Neurom (Bau)	?

Verhalten	Ursache	Symptome	Therapie	Erfolg
Nerv plexusartig aufgelöst, umgibt die Geschwulst	?	Erst nur auf Druck Schmerz., später wahnsinnige Schmerzen i. Unterschenkel und Fuß ausstrahlend	Exstirpation 20 cm Nervresekt.	Heilung, keine Schmerzen. Lähmung vom Knie abwärts. Anästhesie a. Fuss u. Unterschenkel. Plattfuss
?	?	V. Zeit zu Zeit heftige Schmerz. im Unterschenkel und Fuß längs der Nervbahn ausstrahlend	Operation verweigert, Narcotica ohne Wirkung	?
perineural	?	?	Exstirp. und $7^1/_2$ cm d. Art. poplitea reseziert	Gangrän der Zehen und Hacke
abgekapselt, Nerv läuft durch sie ausgespreitzt hindurch	?	Irradiirende Schmerzen bis i. d. Sohle und Zehen, Nerv druckempfindlich, sonst keine Störung	Ausschälung, Schonung d. Nervfasern i. d. Kapsel	Heilung ohne Störung
„Nerv 8 cm weit v. narbig-varikösem Bindegewebe umgeben“	?	Neuralgienartige Schmerzen bei Zunahme der Geschwulst. Schmerz auf Druck	Exstirpation zweimal	Heilung
?	?	Sehr heftige Schmerzen	Exstirpation, Nervresektion u. Nervnaht	„Bewegung stellte sich wieder her.“ Gefühl?
?	?	„Ischiassymptome“	?	?

Nr.	Autor	G.	A.	S.	Nerv	Art	Größe
96	Mojon, B. u. Covercelli, M.[151])	W.	?	?	Ischiadicus	„Concretio lapidea“	Haselnuß, unregelmäßige Oberfläche
97	Moore, C. H. [152])	W.	31	?	Ischiadicus (in der Kniekehle)	Mehrkamm. m. Blut gefüllt. Myxom später auch Aneurysma (Blutzyste ?)	„füllt d. ganze Kniekehle aus“ nach 18 Mt., 14 Tg. n. d. Trauma haselnußgroß
98	Morton, T. S. K. [153])	?	?	?	Ischiadicus	Sarkom	?
99	Ogle, I. W. [154])	?	?	?	Ischiadicus (u. Tibialis)	Neurofibrom	Orange. 6 : 4 Zoll
100	Ollivier [155])	?	?	?	Ischiadicus	Lipom	?
101	Orlandi, E. [156])	W.	68	L.	Ischiadicus	Rhabdomyom	?
102	Paget [157])	W.	62	?	Ischiadicus	„Fibröse Zyste“ mit blutigem Seruminhalt	2 : 3 Zoll lang, vor 6 Monaten entdeckt
103	Potherat, E. [158])	W.	52	L.	Ischiadicus. (Oberschenkel hinten)	Fibromyxosarkom	Orange. Vor 8 Monaten noch nußgroß

Verhalten	Ursache	Symptome	Therapie	Erfolg
Abgekapselt, mitten auf dem Nerv sitzend	?	Krämpfe von der Geschwulst ausgehend, Paroxysmen mit Bewußtlosigkeit	?	Tod in einem solchen Anfall, d. v. Mitternacht bis Morgen gedauert hatte.
Nervfasern ziehen gespreizt durch die Zyste, mit Art. u. Vene in Verbindung stehend	Trauma, Wunde v. Pumpenschweng. in der Kniekehle	„Bis in den Fuß ausstrahlende, unerträgliche Schmerzen"	ErstPunktion: Serum, dann rasch. Wachstum, spätere Punktion nur Blut gefördert	Schließlich Amput. fem. (Nach Holmes Coote und Gascoyen: Myxom)
?	?	?	?	?
Dichte Kapsel.	?	?	?	?
Im Nerv entwickelt	?	„Une sciatique intermittente"	?	?
?	?	Weder Schmerz. noch Funktionsstörungen	Exstirpation, fettige Entartung d. Musk. d. Nerv. isch.	Pes varo-equinus. Später Tod. Sektion verweigert.
Abgekapselt, i. d. Nervscheide, N. umgibt d. Kps. Geschw. n. d. Seiten bewegl., n. oben u. unten nicht	?	Spontan wenig Schm. v. 6 Jhr., bei Druck auf die Geschwulst: Schmerz und Muskelzucken im Bein	Exstirp. N. herauspräpariert nach Kapselspaltg. Größte Teil d. Nervfasern erhalten	In 3 Wochen Heilung ohne Funktionsstörung.
Nerv geht als flaches Band 12 cm weit durch d. Tumor	?	„Les douleurs sciatiques", wahnsinnige Schm. Ischiasdruckpunkte fast alle vorhanden!	Exstirpation mit Nervschonung	Lähmg. d. Fußextensoren, Sens. vermindert am Unterschenkel und Fußrücken, stat. Gefühl erloschen, Ach. refl. gest.

Nr.	Autor	G.	A.	S.	Nerv	Art	Größe
104	Roberts, I. B. [161])	M.	39	L.	Ischiadicus (über der Kniekehle)	3 myxomatöse Fibrome	8½ : 1½ Zoll. Der größte seit 14 Jahren
105	Romberg, M. H. [162])	W.	50	?	Ischiadicus (Oberschenk. hinten außen)	Myxom	1 : 5 Zoll, seit 10 Jahren
106	Rose-Fischer I [163])	W.	?	?	Ischiadicus	Sarkom	Mannskopf
107	Rose-Fischer II [164])	M.	32	?	Obturatorius	Sarkom	Kopf
108	Ruhbaum [165])	W.	30	R.	Cut. fem. post. (Oberschenk. hinten)	Neurom (Tub. dolor.?)	„Knötchen“
109	Schmid [166])	M.	45	?	Ischiadicus (i. d. Kniekehle)	Fibrom	Nuß bis Taubenei, in 2 Jahren entstanden
110	Schuh [167])	M.	32	L.	Tibialis (i. d. Kniekehle)	Neurom (grauweißer, lappiger, durchscheinender weicherBau)	

Verhalten	Ursache	Symptome	Therapie	Erfolg
Nerv zieht über weg, Geschw. liegt dem Nerv eng an	?	Fortwährende, sehr heftige Schmerzen, „die im Bein auf- u. abliefen“	Exstirpation	Heilung der Schmerzen.
Nervfasern auseinandergespr. Destruktion in d. Geschwulst	?	Spont.Schmerzen bis in den Fuß und die Zehen, zuletzt Tag und Nacht	Exstirpation mit Nervresektion	AbsoluteLähm. Anäst. d. Beins im Tibialis- und Peroneusgebiet Ulcer. a.Knöch. Abschuppung der Haut.
VomNeurileum ausgehend	?	Nicht angegeben	Exstirpation. Geschw. wird in 6Zoll Länge v. N. abgelöst	Tod an Tetanus. Keine Sektion.
Von der Nervscheide ausgehend	?	?	Exstirpation	Bald Rezidiv. Exart. fem. Doch Tod am Rezidiv.
?	?	Blitzartiger, heftiger Schmerz bei Beweg.im ganzen Körper, sonst stumpfer Schm.	Exstirpation	Heilung, nach 5 Monaten noch kein Rezidiv
Nervfasern breiten sich auf der Kapsel aus	?	Nadelstichartige, heftige Schmerz. b. z. Fußsohle u. Metarsus IV u.V. Auf Druck sehr empfindlich	Exstirpation mitNervfaserschonung. Resektion der Kapsel	Keine Schmerz. mehr, nach 5 Wochen vollkommene Heil. ohne Störungen
Nervfasern teils über die, teils durch die Geschwulst ziehend	Trauma vor 3 Jahren	Heftige Schmerz. über Wade und inneren Fußrand zur Sohle ausstrahlend	Exstirpation. Einige Nervfasern verletzt	Erst Mot.- und Sens.-Störung, später Hypästhesie der 4. und 5. Zehe, sonst normal.

Nr.	Autor	G.	A.	S.	Nerv	Art	Größe
111	Sée [168])	?	?	?	Tibialis ant. (Oberschenk. hinten)	Neurom (Bau?)	Ziemlich groß
112	Short, Th. [169])	?	?	?	Tibialis post.	Neurom (Tub.dolor.?)	Erbse, besteht seit 12 Jahren
113	Smith, R. W. I [171])	M.	45	L.	Ischiadicus (Oberschenk. hinten) v. Glut. max. bis zur Kniekehle)	Neurofibrom	11 : 10 Zoll in 2 Jahren entstanden. Groß wie Kopf d. Pat.
114	Smith, R. W. II [172])	M.	32	L.	Ischiadicus (a. For. isch.)	Neurofibrom	5 Zoll lang
115	Soldan, R. [173])	W.	44	R.	Cut. fem. ext.	Neurofibrom	Gänseei
116	Sourier, E. [174])	W.	42	R.	Saphenus int.	Neurom (mit Kalkkonkrementen zw. den Nervfasern)	Linse
117	Stein, A. W. [175])	?	?	?	Ichiadicus	Neurom (Bau?)	?
118	Swann [176])	W.	?	?	Saphenus int. (Mitte d. Unterschenkel)	„Kartilaginöse" Gechw.	Erbse in 9 Jahren entstanden

Verhalten	Ursache	Symptome	Therapie	Erfolg
?	?	Heftige Schmerzen	Exstirpation und 12 cm Nervresekt.	GeringeUnempfindlichkeit d. Sohle u. partiell Lähmung der Wadenmuskulatur.
?	?	Ausgangspunkt „epileptischer Anfälle“	Entdeckt d. explorative Operation. Exzision	Heilung?
?	?	Abmagerung. Unruhe. Kein Schmerz, weder spontan, noch auf Druck	Keine	Allgem. Neurofibrose (800), bald Tod an Erschöpfung. „With hectic symptoms“.
?	?	Auf Druck Schmerz im Bein, spontan nicht	Keine	Allgem. Neurofibromat.(2000), starke Abmag., Tod an Dysent.
Abgekapselt	?	Weder spontane, noch Druckschmerzen	Exstirpation	Heilung. Auch sonst Anschwll. des N. Neurofibromatose.
?	Trauma vor 3½ Jahren	Heftige Neuralgien, so daß das Bein unbrauchbar war	Kauterisation mit dem Glüheisen	Nach 3 Monat. Schwund des Tumors, Gebrauchsfähigk. des Beins.
?	?	?	?	?
?	?	Allmählich sehr starke Schmerz.. durch Gemütsbewegung und Kälte vermehrt, durch Wärme vermindert	Operation leichte Ausschälung d. Tumors aus der Haut	Gut.

Nr.	Autor	G.	A.	S.	Nerv	Art	Größe
119	Tirifahy [177]	M.	39	?	Ischiadicus (Obersch. hinten)	Sarkom	V. Gesäß bis zur Kniekehle reichd., i. 20 Jahren gewachsen
120	Valsalva[178]	W.	c. 20	?	Tibialis (am Knöchel)	Von „drüsenartiger Konsistenz“	Eiförmig klein seit 16 Jahren
121	Vangehr, A. [179]	W.	56	L.	Ischiadicus (Oberschenk. hinten)	Fibrolipom m. Verknöcherung und Verkalkung	25:15:11 cm
122	Velpeau, A. A. L. M. [180]	?	?	?	Ischiadicus	Neurom (Bau?)	?
123	Virchow, R. I [181]	M.	?	?	Peroneus	Myxom	?
124	Virchow, R. II [182]	M.	53	L.	Cruralis	2 Myxomata lipomatodes. (lappiger Bau)	4 : 3 cm und 5,5:4,5:3,5 cm
125	Völker u. Schulz [183]	M.	17	L.	Peroneus prof. (am Fußrücken, Unterschenk. vorn)	Spindelzellensarkom	31 cm lang

Verhalten	Ursache	Symptome	Therapie	Erfolg
Vom Neurilemm ausgehend	?	Erst durch Punktion schmerzhaft und entzündet; schließlich das ganze Bein entzündet	Exartic. fem. später noch 1 Stück Nerv. isch. entfernt	Am andern Bein a. Nerv. isch. Recidiv. Nach 14 Tg. Tod an Sepsis.
Nicht unmittelbar unter der Haut gelegen	?	Aeusserst heftige Schmerzen	Ausschälung	Heilung.
Abgekapselt, Nerv verdickt	?	Schm. von dem Gesch. bis in das Knie und Waden ausstrahlend, nicht auf Druck. „Im ganzen sehr wenig Symptome“	Um Nerv. isch. oben und unten Ligatur zur Blutstillung, nächsten Tag wieder entfernt	Geheilt entlassen, ohne Störung, nur b. Auftreten leichte Schm. im Fuß.
?	?	?	?	?
?	?	Ganz ohne Schm. Erst für ein Hygrom gehalt	?	?
Fibröse Kapsel S. minor mitten hindurch. S. major z. jedem Geschw.Läppchen ein Nervast verbreitet	?	11 Wochen lang v. d. Tode v. unerträgl.Neuralgien geplagt gew. Gürtelgefühl, Reissen i. d. Hüfte. Parese d. unt. Extremit. Inkontinentia alvi et urinae. Decubitus sacralis	Keine	Metastasen im Gehirn und Rückenmark. B. d. Sektion gefunden.
N. i. Tumor destruiert	Trauma v. 2 Jhr.	Lanzinierende, stechende Schm., i. d. Zehen ausstrahlend; auf Druck gesteigert	Ausgedehnte Resekt. verschiedener Nerväste	N. 8 Tg. Gefühl, n. 7 Woch. Bewegung normal. Nach 2 Jhr. k. Recid.

Nr.	Autor	G.	A.	S.	Nerv	Art	Größe
126	Waldenström[184])	?	?	?	Ischiadicus	Fibrosakrom	16:12 cm
127	Walther[185])	W.	53	L.	Ischiadicus. („D. g. Oberschenkel hinauf")	Neurofibrom (Sarkom?)	Gurke, 4 Pfd., knollig, infiltrierend
128	Weber, O.[186])	M.	27	L.	Cruralis (Oberschenk. Mitte)	Gliosarkom	Gänseei, 6,5 cm, vor 1 Jahr noch walnußgroß
129	Wegner[187])	M.	?	R. u. L.	Ischiadici et Crurales	Neurofibrome	Nerv spindelförmig aufgetrieben
130	Westphalen[188])	W.	35	R.	Ischiadicus (in der Kniekehle)	Spindelzellensarkom	Mannskopf, rasch gewachsen
131	Willigens[189])	?	?	?	Ischiadicus	Neurom (Bau?)	?
132	Winkelhausen, F. I[190])	M.	20	L.	Peroneus sup. (Unterschenk. außen)	Neurofibrom	2 Nuß, sanduhrförmig
133	Winkelhausen, F. II[191])	W.	23	R.	Peroneus (i. d. Knöchelgegend)	3 Neurofibromata myxomatodes	Erbse, Bohne, Haselnuß

Verhalten	Ursache	Symtome	Therapie	Erfolg
Geschwulst schiebt sich aufwärts zwischen die Nervfasern ein	?	?	Exstirpation, 15 cm Nerv reseziert	Genesung nach 3 Mon. mit völliger Beugung u. Streckung d. Unterschenk., Fuß gelähmt.
Destruierend im ganz. Oberschenkel	Rezidiv v. Fall 103	Wieder ischiat. Neuralgien bis zur Ferse, Druckpunkte positiv.	Exartic. fem.	(Kongreßber.)
Nerv in der Geschwulst destruiert	?	Blitzart. Schmerzen bis zum inner. Knöchel hinab, neuralg. Anfälle, durch Wärme u. Druck gesteigert, Tag und Nacht dauernd. Anästhesie wd. d. Anfälle.	Exstirp. u. Resektion von 3 Zoll Nerv u. Arterien u. Vene, i. die die Geschwulst hineingewuchert war	Nach 1½ Jahr. noch ein kleiner Bezirk am Unterschenk. taub.
Nerv in toto verdickt	?	Weder spontan noch auf Druck empfindlich.	?	Allgem. Neurofibromatose. Tod am Typhus.
Nerv fächerförmig ausgebreit. durch die Geschwulst; diese ist abgekapselt	?	Erst auf Druck, später spontane Schm. bis in die 4. u. 5. Zehe, die nur b. völl. Ruhe aufhörten.	Exartic fem.	Allgem. Neurofibromatose. Nach 4 Wochen Tod an Lungen-Metastasen.
?	?	?	?	?
Nerv i. Tumor ganz destruiert. Gesunde Nervf. drüber hinweg	?	Schmerzen an der Außenseite des Beines, besonders auf Druck.	Exstirp. 23 cm v. Nerv reseziert. Keine Nervennaht	N. 1 Mon. „Pat. geheiltentlass.“ N. 3 Mon. alles normal.
Seitlich aufsitzend	Rezidiv, n. Operat. v. 6 Jahren	Schm. im Unterschenkel u. Geschw. auf Druck sehr empfindlich.	Exstirp. Nerv stark verletzt, nur noch die Hälfte der früher. Dicke	Gut K. Peronäuslähmung, Anäst. in Mall. u. üb. d. Metat. I dors. i. d. Mitte

Nr.	Autor	G.	A.	S.	Nerv	Art	Größe
134	Winkelhausen, F. III[192])	M.	60	R.	Ischiadicus (Oberschenk. hinten)	Myxom (z. Tl. verfettet)	Sehr groß, 2000 g schwer, seit 1/2 Jhr. schnell gewachsen
135	Winkelhausen, F. IV[193])	M.	50	R.	Ischiadicus (in der Kniekehle)	Myxosarkom	Mittelgroß, „füllt die ganze Kniekehle aus“
136	Winkelhausen, F. V[194])	M.	22	L.	Saphenus (innen und hinten a. d. Wade)	Myxosarkom, teils speckig-fibrinös	20:10 cm i. 3 Jahren entwickelt
137	Winkelhausen, F. VI[195])	W.	41	R.	Ischiadicus (Oberschenk. hinten)	Spindelzellensarkom (myxomatosum)	Kolossal groß, innen Höhle von 25:8 cm
138	Winkelhausen, F. VII[195])	W.	1	L.	Ischiadicus (Oberschenk. hinten)	Rundzellensarkom	Faust, seit 3 Monaten entwickelt

Verhalten	Ursache	Symptome	Therapie	Erfolg
Abgekapselt, Nerv zieht als glatter Streifen über die Geschwulst hinweg	?	Früher keine Schmerzen, jetzt unangenehme Sensationen. Auf Druck etwas empfindlich	Exstirpation mit Nervschonung	Geheilt entlass. N. 9 Mt. Rezidiv Nervresektion. (Myxom), 2 Jhr. spät. w. Rezid. Exstirp. (Myxosarkom), 10 Jhr. später Rezidiv Drüsensarkom im Becken. Tod.
Nerv zieht über die Geschwulst mit seiner Teilungsstelle hinweg	?	„Gefühl der Spannung, Fuß u. Unterschenkel wie eingeschlafen“	Exstirpation mit Nervschonung	2 J. spät. Rezid. 2 Tum. (Oberschenk. u. Kniekehle) Hühnerei- u. 2 Faustgroß. Nicht druckempfindl., gut abgekaps. Exstirp. 2 Jahre später Tod.
Nerv nicht fest verwachsen m. der Geschwulst	?	Ziehende Schm. in der Wade	Leichte Ausschälung	Nach 10 Mon. Rezid. a. Nerv, isch. Hühnereigroß, schmerzhaft. Nervresekt. 6 cm weit. Nach 9 Mon. Tod an allgem. Sarkomatose.
Nerv intakt mitten hindurch. Geschw. abgekapselt	?	„S. 1 Jhr. Schm. i. Bein. S. 4 Woch. heftiges Stechen und Brennen i. Oberschenkel.“ Manchmal der Fuß etwas taub	Ausschälung mit Nervschonung	„Pat, kann das Bein fast strecken. Nach 9 Jahren Tod.“
Abgekapselt, von der Nervscheide ausgehend, mit Nerv innig verwachsen	?	?	Ausschälung, wegen Nervschonung die Geschwulst n. g. entfernt	Hackenfußstellung. Nach 1 Jhr. Rezid. Exstirp., ganz, Nerv isch. reseziert. Nach 3 Jahren Tod an Rezidiven.

Nr.	Autor	G.	A.	S.	Nerv	Art	Größe
139	Winkelhausen, F. VIII[197])	M.	60	L.	Tibialis (in der Kniekehle)	Sarkom	Hühnerei, m. birnförmigem Fortsatz, seit 3 Jahren entwickelt
140	Billroth, III[75])	M.	34	?	Ischiadicus	Neurofibrom (Sarkom?)	?
141	Billroth, IV[76])	M.	32	L.	Ischiadicus	Neurofibrom (Sarkom?)	Kindskopf, rasches Wachstum, v. 1 Jahr entdeckt
142	Sibley, Sept.W.[170])	W.	45	L.	Cruralis ant. (unt. d. Lig. Pouparti)	Neurofibroma cyst (Hohlraum mit Blut und Serum gefüllt)	Sehr groß
143	Paré, A.[158])	W.	40	L.	Ischiadicus (?) (Oberschenk. unter d. Gelenk hinten)	Neurom (Bau?)	„D'un petit pois“
144	Quain, M.[160])	W.	32	?	Tibialis. post. (Obersch. hinten, an d. Teilungsstelle v. Nerv. isch.	Neurofibrom	Große Nuß. 11 g schwer

Verhalten	Ursache	Symptome	Therapie	Erfolg
Eng verwachs., abgekapselt, Nerv fächerförm. eingebett.	?	„Bis in die Zehen ziehende Schm." Geschwulst sehr druckempfindlich	Ausschälung mit Nervresektion	Bein etw. taub, keine Schmerz. Arbeitsfähig, nach 4 Jahren kein Rezidiv.
Eng verwachs.	?	?	Ausschälung	Tod n. 6 Mon. zu Hause, „hydropisch" (Tumoren in Abdomen?)
Nervfasern sind zu einzelnen platten Streifen gequetscht	Trauma v. 13 Jahr. Fußtritt v. d. Hint.	Sehr intensive Schm. v. 2½ Jahr. ärger werdend. „Ziehen bis in d. Unterschenkel, Fuß und Zehen." Ganze Nerv und Geschwulst sehr druckempfindl.!	Exstirpation, Nervfasern schonend abgelöst	Keine Funktionsstörung. Nach 6 Wochen Heilung ohne Rezid. Nach 3 Monaten kein Rezid., später an „Hydrops und Marasmus" gestorben.
In der Nervscheide mit Kapsel u. Cystenbildung	?	Seit 7 Jahr. große Ermüdbarkeit d. Beine, seit 4 Jahr. Lähmung und Anäst. d. Beine, Schwäche der Arme. Incontinentia alvi et ur.	Keine	Tod an allgem. Schwäche. Tumor a. Ellenbog. u. mehrere im Rückenmark v. zystischen Bau.
?	?	Wahnsinnige Schm. spontan u. bei Berührung m. epileptiformen Anfällen	Kauterisation	Heilung.
Abgekapselt, komprimiert d. Nerv	?	Heftige Schm., jedoch nur in der Fußsohle,	Enukleation, ohne den Nerv zu verletzen	Heilung. Nach 5 Jahren noch völlige Gesundheit.

c) Kasuistik.

Von den angeführten 144 Fällen vermochte ich bei 122 entweder das Original oder ein ganz ausführliches Referat und bei 4 ein kürzeres Referat einzusehen, von den übrigen 22 (15%) nur ein kurzes Zitat.

1. Das Geschlecht der Patienten war in 104 Fällen (72,2%) angegeben, in 40 fehlte es. Von ersteren entfielen 51 auf das männliche und 53 auf das weibliche Geschlecht, so daß hier, wie auch Courvoisier findet, in keiner Weise ein Unterschied auftritt.

2. Das Alter der Kranken findet in 57 Fällen keine Erwähnung, in den 87 übrigen Fällen entfällt der Beginn des Leidens folgendermaßen auf die einzelnen Altersstufen:

Alter	Fibrome	Myxome	Sarkome	Sonstige	Total
1—10	1	—	1 (1 Jhr.)	1	3
11—20	4	—	6	1	11
21—25	4	1	6	—	11
26—30	7	1	6	1	15
31—35	7	—	5	2	14
36—40	6	2	3	1	12
41—50	7	—	3	1	11
51—60	1	2	4	1	8
61—70	—	—	—	2	2
	37	6	34	10	87

Es zeigt sich also, daß die Sarkome in jüngeren Jahren gehäufter auftreten als die gutartigen Neubildungen, denn die meisten treten zwischen dem 11. und 30. Lebensjahre auf, während die Fibrome am zahlreichsten zwischen dem 30. und 50. Jahre auftreten. Bildet sich also in relativ

jungen Jahren ein Tumor am Nerven, so ist ein Verdacht auf Bösartigkeit desselben in gewissem Grade gerechtfertigt.

Bei unserem Patienten trat die Geschwulst erst nach dem 30. Jahre auf und ist auch allen Anzeichen nach ein einfaches Fibrom.

3. Die befallene Seite, welche 68 mal angeführt wird, ist 39 mal (66%) die linke, 26 mal (33%) die rechte, und 3 mal ist rechts und links betroffen. Noch bedeutsamer wird das Ueberwiegen der linken Seite, wenn man das Geschlecht des Patienten berücksichtigt. Während bei den Frauen 18 mal die linke, 14 mal die rechte und 1 mal beide Seiten befallen sind, ist bei den Männern 25 mal die linke (76%!), 8 mal nur die rechte und 2 mal rechte wie linke Seite betroffen. Warum beim Manne die linke Seite 3 mal so häufig befallen ist wie die rechte, vermag ich nicht zu erklären, zumal ich auch nirgends in der Literatur die gleiche Beobachtung gefunden habe.

4. Die topographische Lage der Nervengeschwülste ist nur in 5 Fällen unklar, 4 mal heißt es einfach „am Unterschenkel" und 1 mal „am Bein" ohne nähere Bezeichnung des befallenen Nerven. In allen übrigen Fällen ist die Lokalisation der Tumoren mehr oder minder genau bezeichnet.

Die einzelnen Fälle werden nach dem Nervensystem angeführt:

I. Aus dem Plexus lumbalis stammende:

a) N. cut. fem. lat. (ext.): 5
b) N. obturatorius: 1 (107) 1
c) Femoralis:

1. Cruralis, a. Lig. Poupartii: 5
2. Saphenus int.: b. Knie: 3 (33, 40, 116)
„ „ a. Unterschenkel: 1 (118)
3. „ ext.: 2 (80, 88)
a. d. Wade hint.: 1 (136)
b. Malleolus int.: 1 (81)
a. d. gr. Zehe: 1 (46) . . 14

II. Aus dem Plexus ischiad. stammende:

a) N. cut. fem. post.: Obersch. hint.: 1 (108) 1

b) Ischiadicus: am Plexus: 1 (95)
a. for. ischiad.: 3 (51, 75, 114)
am Damm: 1 (91)
Obersch. hint.: 61 u. 1? (143)
in der Kniekehle: 8 75

1. Tibialis: Oberschenkel hinten: 2
in der Kniekehle: 5
Teilungsst. v. N. isch.: 1 (144)
Untersch. in.: 9 u. 2? (19, 65)
am Knöchel in.: 2
Plantaris pedis: 1 (77)
Plantaris digit. comm. I: 1 (37)
ohne genau. Sitz: 4 u. 1? (85) 28

2. Peroneus: in der Kniekehle: 2
R. poplit. ext.: 1 (60)
Unterschenkel außen: 2
i. d. Knöchelgegend: 1 (133)
a. d. Fußrücken: 2 (47, 125)
ohne genauen Sitz: 5 13

3. Suralis: 2 (17, 93) 2

III. Am Unterschenkel:
wo? 4 (53—56)
Bein, wo? 1 (14) 5

Summa: 144

20 Fälle gehören nicht direkt zum Ischiadicusgebiet, 5 sind nicht angegeben und bleiben also 119 Fälle, die alle an diesem Hauptnerven des Beines und seinen Aesten gelegen sind; jedoch sind letztere nur in einem kleinen Prozentsatze befallen, der weitaus größte Teil der Tumoren hat sich an den Hauptstämmen: Ischiadicus— oberer Teil des Tibialis und Peroneus entwickelt.

Die Neubildungen der kleinsten Hautnerven und ihrer Endigungen sind hierbei nicht mit berücksichtigt, denn die Tubercula dolorosa haben sich seit längerer Zeit eine Sonderstellung errungen, und scheint ihr eigentlicher Bau mit dem der Neurofibrome keineswegs identisch zu sein; wie auch die nervösen Erscheinungen, die sie hervorrufen, ganz anders geartet und stets von einer solchen Heftigkeit sind, die in keinem Verhältnisse zu der oft eine Erbse an Größe nicht überschreitenden Geschwulst stehen. Dennoch ist es nicht in allen Fällen mittelgroßer Hautnervenäste möglich gewesen, zwischen beiden Gruppen in der Literatur der älteren Zeit eine scharfe Trennung aufrecht zu erhalten, da die einzelnen Angaben oft recht lückenhaft und unpräzise sind. Es werden sich daher bei einigen Fällen andere Untersucher anders entscheiden, und habe ich stets im Zweifelsfalle die zweite Auffassungsmöglichkeit in Klammern beigefügt.

5. Die Art der Neubildung ist in 19 Fällen einfach mit Neurom oder Nervengeschwulst bezeichnet, ohne daß der Bau der Neubildung näher beschrieben ist, in den übrigen 125 sind genauere Angaben zu finden gewesen, wenn auch

in der älteren Literatur sich oft recht wunderliche Bezeichnungen finden.

Zwar hat der Genfer Arzt Odier[198]) anläßlich eines Myxoms des N. radialis als erster 1803 eine genauere Definition der Nerventumoren mit den Worten gegeben: „Man nennt Nervengeschwulst (Neuroma würde, glaube ich, ein schicklicher Name dafür sein) gewisse bewegliche, umgrenzte und tiefliegende Geschwülste, die durch eine im Nerven sitzende Anschwellung bedingt sind", und damit das Wort „Neurom" geprägt, welches 60 Jahre später von Virchow[199]) noch schärfer präzisiert gefaßt wurde. Dennoch lassen sich bei ausführlicher Krankengeschichte schon weit vor dem Anfange des 19. Jahrhunderts in einzelnen Fällen mit Sicherheit Neurome nachweisen, und glaube ich, den Ausführungen von Legrand[200]) beipflichten zu dürfen, wenn er schreibt: „Ambroise Paré cite deux histoires mémorables qui lues attentivement et bien analysées, me parraissent se raporter à deux faits de névromes"; denn alle angeführten Symptome passen nur auf ein Neurofibrom. Daher ist einer dieser Fälle aus dem Ende des 17. Jahrhunderts auch in der Tabelle aufgenommen worden (143).

Ein echtes Neurom im Sinne Virchows ist nur ein einziges Mal (74) angetroffen, in 2 anderen Fällen (46, 47) ist es zwar als ein solches bezeichnet worden, doch besteht begründeter Verdacht, daß es Tubercula dolorosa gewesen sind. Neurofibrome sind 47 mal aufgeführt; bei 12 Fällen kann es sich auch um Tubercula dolorosa handeln; 8 mal waren die Geschwülste

multipel aufgetreten; 1 mal (55) bestand es aus einem „speckartigen Knoten"; 1 mal (142) war es zystisch, 2 mal (104, 133) myxomatös entartet; 1 mal (28) hatte es sich um mehrere Bleikugelspitter, die bei einer Verletzung im Kriege in den Nerv eingedrungen waren, gebildet, diese rings kapselartig eingeschlossen und war selbst knorpelig entartet; 1 mal (116) war es ganz mit Kalkkonkrementen durchsetzt. Zu derartigen Erscheinungen sind wohl auch die beiden Fälle von „Concretio lapidea" (58, 96) älterer Schriftsteller und ebenso die „cartilaginöse Geschwulst" im Fall 118 zu rechnen, die auch aus dem Anfang des 19. Jahrhunderts stammt. Was mit diesen Bezeichnungen eigentlich gesagt werden sollte, scheint nicht recht klar zu sein. Courvoisier[52]) fand weder über Knorpel- noch Knochenneubildungen irgendwo klare Ausführungen. Der Fall von Little (83) zeigt ein Sarkom am Ischiadicus in der Kniekehle, in dem ein Stück spongiösen Knochens eingebettet war, ob es sich aber um einen eingeschlossenen, abgestoßenen Sequester handelte oder eine Umbildung der Geschwulst war nicht zu eruieren. Jedoch in der neueren Literatur stieß ich auf einen Fall von Vangehr (121), in dem ein Tumor des Ischiadicus in gewissen Teilen makroskopisch genau das obgenannte Bild zeigte, und die feinere mikroskopische Untersuchung dann ergab, daß die Hauptmasse der Geschwulst zwar aus einem Fibrolipom bestand, die knochenharten Stellen aber ein Gewebe, ganz analog dem des normalen Faserknorpels zeigten, das an gewissen Stel-

len eine starke Ablagerung von Kalksalzen und einen allmählichen Uebergang des osteoiden Gewebes Virchows[201]) in ein echtes Knochengewebe enthielt. Somit ist eine Verknöcherung eines Fibroms der Nervenscheide erwiesen, und ließen sich die vorher erwähnten, antiken Bezeichnungen als analoge Bildungen auffassen.

Myxome sind 6mal verzeichnet, von denen 1 (97) fraglich ist und 2 (124, 134) lipomatös entartet. Reine Lipome, die nach Courvoisier[52]) sehr selten sind, fanden sich 2mal (87, 100), dazu das schon besprochene, verknöcherte Fibrolipom (121).

Fast die Hälfte aller Geschwülste war bösartig, denn 62mal sind Sarkome erwähnt, von denen jedoch 7 Fälle nicht direkt als solche bezeichnet werden, die ganze Symptomatologie und der Verlauf des Leidens aber nur auf einen malignen Tumor schließen läßt. Von diesen war 1 (87) zystisch entartet: 1 (83) enthielt, wie schon erwähnt, spongiösen Knochen, 5 waren myxomatös; 7 waren Spindelzellensarcome, von denen 1 (48) eine Cyste enthielt, und 1 (137) myxomatös war; 4 waren Rundzellensarkome, 10 Fibrosarkome, deren 2 myxomatös waren; und schließlich 1 Gliosarkom (128).

Im Fall Valsalva (120) wird die Neubildung von „drüsenartiger Konsistenz" bezeichnet, und 4mal war eine Cyste im Nerven der Urheber aller Pein, von denen 2 (50, 64) mit Blut und 2 (31, 102) mit Serum gefüllt waren; 2mal wird der Tumor als „Ganglion" (8, 38) bezeichnet. Schließlich affizierten 2mal Geschwülste des

Blutgefäßsystems den Nervenstamm, 1 mal (93) ein Cavernom und 1 mal (39) ein Angiom; und 2 mal Muskelneubildungen: im Fall 14 ein Leyomyom und Fall 101 ein Rhabdomyom.

Vielleicht beruht das mächtige Vorherrschen der bösartigen Tumoren über die gutartigen nur darauf, daß bei ersteren der deletäre Verlauf und die Mannigfaltigkeit der Erscheinungen die Aerzte mehr zur Publikation anregt, und so die meisten einfachen Neurofibrome der Vergessenheit anheimfallen. Daher glaube ich nicht, aus meiner Aufstellung den Schluß ziehen zu dürfen, daß zirka die Hälfte aller Nervenneubildungen entweder von vornherein oder im späteren Verlaufe einen malignen Charakter annehme.

6. Die Größe der Tumoren wechselt zwischen der einer Erbse und der des Kopfes des Patienten (113) und darüber. Während die nervösen Symptome in keinem Verhältnisse zur Ausdehnung der Neubildung stehen, sind die sehr großen und rasch wachsenden Geschwülste in der überwiegenden Mehrzahl Sarkome.

Die Gestalt der Geschwülste ist gewöhnlich rund, spindel- oder eiförmig und 29 mal als abgekapselt bezeichnet. Von diesen 29 Erwähnungen einer Kapselbildung entfallen allein 13 auf Sarkome, während nur 3 mal gesagt wird, daß letztere in der Nachbarschaft infiltrierend vorgeschritten seien. So glaube ich, daß man sich im Gegensatz zu sonstigen bösartigen Tumoren und Sarkomen bei diesen vom Nervensystem ausgehenden nicht auf das Symptom des Einbrechens in das umliegende Gewebe verlassen kann. Mittel-

große und gut abgekapselte Geschwülste bergen oft den bösartigsten Charakter, der sich höchstens in einem auffällig schnellen Wachstum offenbart; und halte ich es für das ratsamste, jedwede Nervengeschwulst, die sich in kurzer Zeit merklich vergrößert hat, sofort und radikal zu entfernen.

7. Das Verhalten der Neubildung zum Nerven, welches mich besonders interessieren mußte, ist leider in 53 Fällen nicht genauer erwähnt worden, sondern nur einfach erklärt, daß sie mit dem Nerven in Zusammenhang stand. Von den anderen 91 Fällen liegen eingehendere Angaben vor. Die Geschwulst selbst war nur 29 mal als „abgekapselt" verzeichnet, doch wird sie es wohl in den weitaus meisten Fällen gewesen sein, da der Tumor immer als runder oder eiförmiger Körper beschrieben wird und ein infiltrierendes Vorschreiten besonders hervorgehoben ist. So ist im Fall 13 der Tumor auch mit Muskeln und Haut eng verwachsen und bei 73 sogar durch die Haut durchgebrochen. 15 mal ist erwähnt, daß die Neubildung von der Nervenscheide ihren Ausgang genommen habe und 1 mal (34) lag „eine Verdickung der Scheide mit Knoten voll Flüssigkeit" vor. In 3 Angaben heißt es „in der Nervenscheide sitzend", in 10 „mit dem Nerven eng verwachsen", 1 mal (10) war er „unbeweglich", 1 mal (72) „fast unbeweglich", und mehrfach steht: „seitlich verschiebbar, aber nicht in der Längsachse des Beines"; 2 mal war der Nerv in toto verdickt. In 5 Fällen zog der Nerv als ein dünnes Blatt über die Geschwulst hinweg, in 8 weiteren ist er fächerförmig auseinandergespreizt in der Kapsel gefun-

den worden, 7 mal (15, 17, 50, 59, 89, 100, 102) umgab der Nerv rings die Geschwulst. In folgenden Fällen ist der Nerv schon mehr in Mitleidenschaft gezogen: 3 mal (5, 110, 132) teils außerhalb der Geschwulst, teils hindurch, 7 mal mitten durch sie hindurch und 5 mal (43, 103, 105, 130, 141) ist der Nerv als Band in der Geschwulst aufgeteilt und unterliegt also einer starken Kompression. Noch schlimmer ist die Lage der Nervenfasern in weiteren 11 Fällen, deren 10 auf Sarkome entfallen, wo der Tumor als „in den Nerven infiltrierend" bezeichnet ist, von denen bei Fall 2 jedoch noch einige gesunde Fasern darüber hinwegziehen und bei 87 ein Lipom durch ein Loch der Scheide in den Nerven eingebrochen ist. Daß die Fasern in der Neubildung direkt destruiert und völlig zerstört sind, wird nur 9 mal (28, 44, 48, 67, 105, 125, 127, 128, 132) angegeben, wobei im Fall 44 sich noch einige gesunde Fasern am Rande erhalten hatten. Alle diese Angaben sind neueren Datums, und ich glaube, daß sich ein gleicher Befund noch bedeutend häufiger ergeben hätte, wenn man auch in früheren Zeiten schon eine so vollkommene Optik wie heutzutage und so ausgebildete Färbemethoden besessen und stets Schnitte angelegt hätte. Trotzdem zeigt sich auch bei dieser geringen Zahl von 20 Angaben, wo der Nerv infiltriert oder zerstört ist, das Ueberwiegen der Sarkome: 15, während es nur 1 mal ein Lipom, 2 mal Myxome und 2 mal Neurofibrome waren, wobei von letzteren im Fall 28 eine Schußverletzung vorlag, und es nahe liegt, die Faserzerstörung auf die eingedrungenen Bleikugelsplitter

zurückzuführen, also ein Trauma als eigentliche causa nocens zu betrachten. Ganz auffällig aber ist das Verhalten des Nerven in dem Fall 124 bei einem doppelten Myxoma lipomatodes von lappigem Bau am Cruralis, das Virchow bei einer Sektion fand, und wo Metastasen im Gehirn die Bösartigkeit der Neubildung genugsam bewiesen. Hier heißt es im Sektionsprotokoll, daß der N. saphenus minor durch die in eine fibröse Kapsel eingeschlossene Geschwulst mitten hindurch zöge, der N. saphenus major jedoch zu jedem einzelnen Tumorläppchen einen Nervenast entsendet habe.

8. Was die Ursache der Entstehung der Tumoren betrifft, so fand Courvoisier[52]) bei seinen 164 Fällen 33 mal ein Trauma erwähnt, von denen ein Aderlaß 1 mal, Stoß, Schlag, Steinwurf, Quetschung und Fall 25 mal, starkes einmaliges Kneipen 3 mal, wiederholter Druck 1 mal und Fall, Stoß, Quetschung an m. w. entfernten Stellen 3 mal die Aetiologie bildeten. Ich fand nur 14 mal ein Trauma angegeben; 7 mal ist seine Art nicht näher bezeichnet, und bildete sich nach kürzerer oder längerer Zeit an der getroffenen Stelle in 2 Fällen ein Neurom von fraglichem Bau (9, 43), im Fall 21 ein Neurofibrom nach 3 Jahren, im Fall 110 ein Neurom von „grauweißem, lappigem, durchscheinendem Bau", im Fall 116 ein Neurom mit Kalkkonkrementen und 2 mal ein Sarkom, bei 26 ein Rundzellensarkom schon nach drei Monaten und bei 125 ein Spindelzellensarkom, beide rasch wachsend und ziemlich ausgedehnt; 4 mal ging eine Kontusion, Pumpenschwengelstoß oder Fußtritt voraus, wor-

auf sich am gleichen Orte 2 mal ein Sarkom (61, 141) 1 mal ein Lipom (87) und 1 mal ein Myxom (97), das später durch mehrfache Punktionen zu einer Blutcyste wurde, bildete. Im Fall 28 war ein Schuß die Ursache einer Neurofibrombildung, bei 34 war es eine Luxation des Calcaneus nach außen, welche „Hackenfuß", Elephantiasis und multiple Neurofibrome zur Folge hatte, und endlich bei 50 eine Unterbindung der Art. fem. in der Kniekehle, die eine Blutcyste im Ischiadicus erzeugte. Bei mehreren Fällen ist sicherlich das post hoc kein propter hoc und kommen meinem Dafürhalten nach nur 9 Fälle (26, 28, 50, 61, 87, 97, 110, 116, 125, 141) ernstlich als im Zusammenhang stehend in Betracht. Von diesen entstand in fast der Hälfte, also 4 mal, binnen kurzem ein Sarkom (26, 61, 125, 141), welches schnell wuchs und einen bedrohlichen Charakter zeigte, 2 mal (87, 110) bildete sich ein Lipom (denn Fall 110 scheint ein solches gewesen zu sein), 1 mal ein Neurofibrom (28), 1 mal ein Myxom (97) und 1 mal infolge einer Gefäßverletzung eine Blutcyste, ein Aneurysma im Nerven (50). Das häufige und schnelle Auftreten eines Sarkoms nach einem Trauma ist immerhin auffallend; denn wenn man wie E. Lugaro[202]) die Neurolipome und Neuromyxome zu den bösartigen Formen rechnet, sind zwei Drittel der Fälle malign.

9. Nachdem so einleitend einige Punkte der Tabellen abgehandelt sind, um später leicht darauf Bezug nehmen zu können, komme ich nun zum wichtigsten Kapitel: den Symptomen der Nervengeschwülste am Bein. Leider zei-

gen auch in diesem, doch so wichtigem Teile die Krankengeschichten eine arge Lückenhaftigkeit. Am besten läßt sich dies aus einer Uebersicht nach dem Muster von Courvoisier[52]) ersehen, für die 105 Fälle in Betracht kommen, da 39 mal keine näheren Angaben vorlagen.

Schmerzen	Anästhesie	Bewegungsstörung	
fehlend	fraglich	fraglich	2 mal
„	„	fehlend	2 „
„	fehlend	„	5 „
„	vorhanden	„	1 „
fraglich	fraglich	vorhanden	1 „
„	vorhanden	„	1 „
vorhanden	fraglich	fraglich	58 „
„	„	vorhanden	6 „
„	fehlend	fehlend	14 „
„	„	vorhanden	4 „
„	vorhanden	fraglich	2 „
„	„	fehlend	2 „
„	„	vorhanden	7 „
		Total	105 „

Hieraus erhellt, daß nur in 33 Fällen (31,5%!) diese drei Hauptkategorien nervöser Symptome genau angegeben sind. Jedoch auch die praktisch sehr bemerkenswerte Tatsache geht daraus hervor, daß die Stammneurome sich durch ihre Schmerzhaftigkeit auszeichnen, denn von 103 Fällen sind nur in 10 Schmerzen als fehlend, in 94% dagegen als vorhanden bezeichnet.

Schmerzen fehlen in den Fällen 16, 43, 84, 101, 113, 115, 119, 123, 129 und 135. Im ersten (16) handelte es sich um multiple Neurofibrome am Ischiadicus (2 Fäuste groß), wo nicht die geringsten Beschwerden aufgetreten waren und

die Patientin bald darauf an den Folgen einer Sectio caesarea verstarb. Im Fall 43 bestand ein „ziemlich großes, krebsartiges“ Neurom des Tibialis post. am Unterschenkel innen, das sich nach einem Trauma gebildet haben sollte; der Nerv war bandartig in der Geschwulst aufgeteilt. Der Patient hatte spontan keine Schmerzen, jedoch unerträgliche, wenn man den Tumor in der Längsrichtung des Nerven bewegte. Er starb bald nach der Operation an fortschreitender Gangrän des Beines. Im Fall 84 saß am Ischiadicus ein Fibrom von ungenannter Größe, das in den letzten 10 Jahren schnell gewachsen sein sollte. Der Mann hatte weder spontane noch Druckschmerzen, und gelang die Isolierung des Tumors vom Nerven leicht. Die Nervenfasern waren in der Kapsel „wie die Rippen eines Austernkörbchens“ auseinandergebreitet. Im Fall 101 lag ein Rhabdomyom vor, das auf die Nervenscheide des Ischiadicus übergegriffen hatte; es erfolgte Exstirpation und später Exitus. Bei 113 handelte es sich wieder um eine multiple Neurofibromatose (800 Stück), bei der sich am Ischiadicus ein Tumor gebildet hatte, der so groß wie der Kopf des Patienten (11 : 10 Zoll) und in zwei Jahren entstanden war. Er reichte von dem Musc. glut. max. bis zur Kniekehle, trotzdem hatte Patient weder Schmerzen auf Druck noch spontan. Dagegen bestand lebhafte allgemeine Unruhe und starke Abmagerung, weshalb denn auch bald der Tod infolge von Erschöpfung „with hectic symptoms“ eintrat. Ein Schicksal, welches nach v. Recklinghausen[55]) den meisten derartig Erkrankten bevorsteht.

Auch im Fall 115 bestand multiple Neurofibromatose, und hatte sich am Cut. fem. ext. ein gänseeigroßes Neurofibrom entwickelt, das durchaus schmerzlos war. Bei 119 war im Laufe von 20 Jahren am Ischiadicus ein Sarkom entstanden, das vom Gesäß bis zur Poplitea reichte. Die Schmerzen sollen erst infolge der häufigen Punktionen (!), denen eine Entzündung auf dem Fuße folgte, aufgetreten sein. Trotz Exarticulatio fem. bildete sich am anderseitigen Ischiadicus ein Rezidiv, und trat nach 14 Tagen Exitus an Sepsis ein. Der Tumor ging vom Perineurium aus. Der bei Virchow zitierte Fall (123) zeigte ein Myxom, welches dem Peroneus ansaß, völlig symptomlos war und erst für ein Hygrom gehalten wurde; die erfolglose Punktion deckte dann den wahren Charakter der Geschwulst auf. Im Fall 129 ist es wieder eine allgemeine Neurofibromatose der Ischiadici und Crurales, bei denen die Nerven spindelförmig aufgetrieben waren und keine Schmerzen, weder spontan noch auf Druck bestanden. Der Exitus erfolgte an einem interkurrenten Typhus. Bei 135 schließlich handelte es sich um ein Myxosarcom des Ischiadicus, das die ganze Kniekehle ausfüllte. Direkte Schmerzen sollen nicht bestanden haben, jedoch herrschte „ein gewisses Gefühl der Spannung im Ober- und Unterschenkel, und war letzterer wie auch der Fuß eingeschlafen und taub. Bei der Operation zeigte sich, daß der Nerv mit seiner Teilungsstelle über die Geschwulst hinwegzog. Der Patient starb später an hartnäckigen Rezidiven.

Bei einer kritischen Betrachtung dieser 10 Fälle

scheiden die 4 multiplen Neurofibrome, von denen seit v. Recklinghausen[55]) bekannt ist, daß sie meistens keine nervösen Symptome verursachen, aus. Das Rhabdomyom wird sicherlich den Nerven noch in keiner Weise alteriert haben, da es eben erst die Scheide erreicht hatte. Im Fall 135 war der Nerv noch völlig intakt und lag der Geschwulst auf, wurde aber schon etwas gedrückt, welches sich in einem Gefühl der Spannung und in Parästhesien kundgab. Im Fall 123 saß die Geschwulst nur leicht dem Nerven an und war ohne Schwierigkeit zu entfernen, so daß sich die Symptomlosigkeit auch hier wohl auf die Unversehrtheit des Nerven zurückführen lassen kann. Im Fall 119 sind die Verhältnisse zwischen Geschwulst und Nervenfasern überhaupt nicht genau geklärt worden, da das schwer entzündete Bein in toto exartikuliert wurde und sich eine heftige aszendierende Neuritis des Ischiadicus gebildet hatte. Doch würde es hierbei wohl ebenso schwierig gewesen sein, das Fehlen von nervösen Störungen zu erklären, wie in den beiden Fällen 43 und 84, wo einmal der Nerv bandartig in der Geschwulst aufgeteilt und einmal wie Korbrippen in der Kapsel ausgespreizt war. Daß hier selbst bei Druck auf die Geschwulst keine Irritationen der Nervenfasern auftraten, läßt als einzige Deutungsmöglichkeit auf eine in starren Bindegewebsmassen besonders geschützte Lage derselben schließen, was jedoch keine hinreichende Erklärung ist, wie ich mir wohl bewußt bin. Auf jeden Fall hätte eine mikroskopische Untersuchung sehr wahrscheinlich völlige Intaktheit der Faserzüge ergeben.

Diesen wenigen Fällen von Stammneuromen, bei denen keine nervösen Symptome auftraten, stehen jedoch so überwiegend viele mit den heftigsten Schmerzen gegenüber, daß ich mich nicht den Worten Wertheim-Salomon's[18]) in Levandowsky's Handbuch der Neurologie (p. 205): „Im allgemeinen verursachen die Stammneurome an den Extremitäten verhältnismäßig wenig Symptome"; und denen von E. Lugaro[202]) in Flatau's Handbuch der pathologischen Anatomie des Nervensystems (p. 1161): „Neurofibrome verlaufen meistens von seiten der Nerven ganz symptomlos"; anschließen kann, sondern, gleich wie auch Courvoisier (l. c. p. 108 unten), gestützt auf seine Tabellen, gerade die Schmerzhaftigkeit der Stammneurome betonen muß.

Das Auftreten der Schmerzen ist 93 mal berichtet. In 9 Fällen war es nicht spontan, sondern nur bei Druck und Berührung der Geschwulst oder der Gegend, wo später infolge einer durch stetig neu ausgelöste Schmerzattacken geschärften Aufmerksamkeit eine solche entdeckt wurde; denn bei manchem Patienten bestanden die Schmerzen schon viel früher, ehe überhaupt jener einen Tumor ahnte. Im Fall 2 hatte der Patient schon seit 3 Jahren heftige Schmerzen, vor 12 Monaten aber entdeckte er erst eine 4,5:1,5 Zoll große Geschwulst über der Kniekehle. Ebenso wurde im Fall 48 die allmählich hühnereigroß gewordene Geschwulst erst nach einer vergeblichen anderweitigen Behandlung aufgefunden. Bei 86 wurde sogar eine irrtümliche Exstirpation des inneren Meniscus vorgenommen, um die Neuralgien zu

beseitigen, ehe man die Fibrome am Cruralis entdeckte. Im Fall 102 war der Patient schon $5^1/_2$ Jahre lang von Schmerzen geplagt, bevor er den 2:3 Zoll großen Tumor am Ischiadicus fand. Bei 112 bestanden seit 12 Jahren wahnsinnige Schmerzen mit epileptiformen Anfällen, bis endlich das erbsengroße Neurofibrom im Tibialis post. durch eine explorative Operation entdeckt wurde. Im Fall 141 herrschten seit $1^1/_2$ Jahren starke Neuralgien, ehe der Tumor am Ischiadicus gefunden wurde, der so schnell wuchs, daß er nach einem Jahre schon kindskopfgroß war.

Oft bestanden die Schmerzen schon unglaublich lange, bis ihre immer größere Intensität und die Ausdehnung der Neubildung den Patienten endlich veranlaßte, einen Arzt aufzusuchen, oder sich ein Arzt fand, der die wahre causa peccans entdeckte. Bei Fall 112 wurde der Patient seit 12 Jahren immer wieder von so heftigen Neuralgien gepackt, daß „epileptiforme Anfälle" auftraten, bei Fall 35 bestanden intensive Schmerzen seit 13 Jahren, bei 31 und 104 seit 14, bei 67 und 120 seit 16 und im Fall 119 sogar seit 20 Jahren!

Von den 9 mal, wo nervöse Störungen nur bei Druck und Berührung auftraten, handelte es sich 8 mal um Neurofibrome der Nervenscheide, von denen 3 mal Tubercula dolorosa in Frage kommen; ein einzigesmal (44) war es ein Spindelzellensarkom, in dem sogar die Nervenfasern degeneriert gefunden waren. Warum hier spontane Schmerzen fehlten, vermag ich nicht zu erklären. In den übrigen Fällen ist das durch den Druck ausgelöste Schmerzsymptom leicht verständlich, da die Fa-

sern sicherlich dabei entweder gezerrt oder komprimiert werden. Die gleiche Deutung trifft auf die 4 Fälle (13, 31, 34, 108) zu, wo die Schmerzen beim Gehen auftraten, da dabei ebenfalls die Fasern bald gedehnt und bald gegen das harte Widerlager des Fibroms gepreßt werden. Ebenso interessant wie schwer zu deuten ist der Fall 19 (Bisset), wo bei einer Patientin während vier Schwangerschaften hintereinander ein Neurofibrom (Tub. dolor.?) des Tibialis (?) sich vergrößerte und periodische, heftige Schmerzen auftraten, die sich bei Berührung der Geschwulst zu neuralgischen Anfällen steigerten. In der Zwischenzeit soll der Tumor völlig unempfindlich gewesen sein. Nach der vierten Graviditas wurde die Neubildung durch Aetzmittel zerstört, und blieben bei der fünften Schwangerschaft sämtliche nervösen Symptome aus. Was die Deutung des Falles betrifft, so verweise ich auf die Erklärungsversuche früherer Schriftsteller.

24mal traten spontane Schmerzen auf, zu denen noch 2 fragliche Fälle (24, 28) hinzukommen; in 42 und 2 weiteren fraglichen bestanden Neuralgien und neuralgische Anfälle. 25mal waren Schmerzen sowohl spontan wie auf Druck vorhanden, wie überhaupt in vielen Fällen angegeben wird, daß die spontan schon bestehenden Schmerzen durch Berührung, Druck oder Bewegung gesteigert wurden. 4mal waren sie so heftig, daß das betroffene Bein völlig gebrauchsunfähig oder der Patient arbeitsunfähig war (1, 6, 37, 116). Sicherlich wird dies jedoch außer in diesen 4 Fällen, wo es ausdrücklich an-

gegeben ist, noch viel häufiger eingetreten sein. Außer Druck und Bewegung wurden die Schmerzen auch 3 mal (21, 69, 128) durch Wärme, namentlich Bettwärme gesteigert, 1 mal (31) durch Witterungswechsel und 2 mal (60, 118) durch Kälte vermehrt, wobei in Fall 118 gleichzeitig Gemütsbewegungen die Schmerzen vergrößerten, während Wärme sie milderte. Diese letzten Auslösungs- und Steigerungsmomente sind hier die gleichen wie bei Neuralgien im Ischiadicusgebiet, bei der Ischias, und dürfte dies darauf hindeuten, daß in diesen Fällen Spannungs- oder Reizungszustände in der Nervenbahn geherrscht haben, wie sie sonst für die Ischias charakteristisch sind. Doch komme ich hierauf noch wieder zurück.

13 mal traten Sensibilitätsstörungen auf. Von diesen bestand bei 42 ein Sarkom des Peroneus in der Kniekehle, wo die Nervenfasern unmittelbar in die Geschwulst übergegangen waren. Patient verspürte in Fuß und Zehen Kribbeln und Ameisenlaufen, ein Zeichen, daß die Faserzüge von dem Tumor stark komprimiert und zur Degeneration gebracht wurden, da nebenbei auch heftige Neuralgien bestanden. Im Fall 66, Neurofibrome am Ischiadicus, herrschte Taubsein im Knie und Unterschenkel, sowie lebhafte Schmerzen. Ueber das Verhalten von Nervenfasern zu den Tumormassen war nichts angegeben, doch werden erstere wohl stark gelitten haben. Bei 124, wo lipomatöse Myxome am Cruralis und Metastasen im Rückenmark vorlagen, plagten den Patienten unerträgliche Neuralgien, gleichzeitig aber traten Paresen der unteren Extremitäten und An-

ästhesie auf. Diese wie auch die Incontinentia alvi und urinae sind natürlich auf die Metastasen an der Medulla spinalis zurückzuführen. Das gleiche Bild besteht im Fall 142, wo cystische Neurofibrome des Cruralis und Tochtergeschwülste im Wirbelkanal sich fanden. Bei einem Gliosarkom des Cruralis (128) litt der Patient außer den Neuralgien noch unter heftigen Anfällen, bei denen Anästhesie des Beines bestand. Wie zu erwarten stand, war der Nerv in der Geschwulst völlig destruiert. In dem schon erwähnten Fall 135 bemerkte der Patient, daß Fuß und Unterschenkel wie eingeschlafen waren, da der Nerv durch den Tumor komprimiert wurde. Im Fall 137 war der Fuß manchmal etwas taub; es bestand ein Spindelzellensarkom am Ischiadicus, durch das der Nerv, laut Angabe, intakt mitten hindurch zog. Die Kompression der Fasern wird aber doch schon eingesetzt haben, da neben den Parästhesien die heftigsten Neuralgien herrschten. Auch im Fall 9 ist Eingeschlafensein des Fußes verzeichnet, wo ein mit dem Ischiadicus eng verwachsenes Neurom (Bau?) vorlag.

Die wichtigsten Fälle der Motilitätsstörungen sind schon erwähnt. 4mal waren die Schmerzen so heftig, daß das Bein einfach gebrauchsunfähig war; bei 124 und 142 waren Metastasen am Rückenmark die Ursache der Lähmungen.

Trophischen Störungen begegnen wir 5mal. Bei 20 ist „Atrophie und Oedem des Fußes“ angegeben; am Ischiadicus befand sich ein großes Fibromyxosarkom, welches infiltrierend

um sich griff. Bei 42 heißt es: „das Bein war dünner", sonst ist der Fall schon besprochen. Im Fall 87 steht: „Abmagerung des Beines", wo ein Lipom in den Nerven eingebrochen war. 124 und 142 sind schon bei den sensiblen Störungen erwähnt.

Den Kernpunkt dieser Arbeit bilden nunmehr die Untersuchungen über die Art der Schmerzen. Hier sollte der Fall „Schoch" Neues bringen; wieweit er dies zu tun vermag und inwiefern die tabellarische Zusammenstellung aller erreichbaren Fälle anderer Autoren eine Klärung des Zusammenhanges zwischen Neuralgie und Nervengeschwülsten schaffen kann, soll im folgenden entwickelt werden.

Um entscheiden zu können, welche von den 93 Fällen, wo Schmerzen mit Sicherheit angegeben sind, unter neuralgischen Symptomen gelitten haben, möchte ich vorerst noch einmal feststellen, wie gute Kenner früher die Definition einer Neuralgie formuliert haben. Vailleux[6]) (p. 2) schreibt: „Eine Definition der Neuralgie kann nicht in der Angabe dessen bestehen, was sie ihrem innersten Wesen nach ist. Denn wir sind nicht imstande, in positiver Weise und selbst nicht einmal mit Wahrscheinlichkeit anzugeben, welcher besonderen Veränderung des Nerven die heftigen und zuweilen länger anhaltenden Symptome dieser Affektion zugeschrieben werden müssen. Wir sind daher genötigt, an Stelle einer Definition eine kurze Beschreibung der wirklich charakteristischen Symptome zu geben:

„Sie ist ein mehr oder minder heftiger

Schmerz, der seinen Sitz im Verlaufe eines Nerven und in umschriebenen, hier und da zerstreuten Punkten desselben hat. Es sind dies gleichsam Herde des Schmerzes, von welchen aus derselbe in wechselnd langen Zwischenräumen gleich einem Blitzstrahl oder mit einer analogen Schmerzempfindung sich verbreitet, und in welchen ein in angemessener Weise auf sie ausgeübter Druck mehr oder minder heftigen Schmerz erregt."

Bernhardt[14]) äußert sich (p. 185) zur Begriffsbestimmung der Neuralgie folgendermassen:

„Neuralgie, Nervenschmerz ist eigentlich ein Symptom, keine Krankheit. Die Physiologie, sagt Henle, kennt keinen anderen Schmerz als den Nervenschmerz, für sie ist also der Name Neuralgie mindestens pleonastisch. Dennoch ist es bei der Häufigkeit des Vorkommens und der praktischen Wichtigkeit der Sache vom klinischen Standpunkt aus gerechtfertigt, ja geradezu notwendig, dieses Symptom Neuralgie eingehend und ausführlich zu behandeln.

„Man versteht also unter Neuralgie eine Erkrankung der sensiblen Nerven. Das Hauptsymptom ist der scheinbar ohne äußere Veranlassung entstehende Schmerz, sein Beschränktsein auf bestimmte Nerven und deren Verzweigungen, seine große Intensität und die Eigentümlichkeit seines Auftretens in Anfällen (Paroxysmen, Exacerbationen), welche durch mehr oder weniger lange Zwischenräume von entweder vollkommener Schmerzfreiheit oder in ihrer Intensität geringeren Schmerzen voneinander getrennt sind."

Und Seite 201 ist der Schmerz noch genauer

beschrieben: „Derselbe wird von den Leidenden ihrer Individualität nach verschieden: als bohrend, reissend, brennend, blitzartig die Glieder durchfahrend, bald als oberflächlich, bald in der Tiefe in den Knochen sitzend beschrieben. Seine Intensität ist nicht immer die gleiche: oft ist er nur dumpf, wird eher als ein allgemeines Wehgefühl beschrieben, oft ist er scheinbar nur auf einen Punkt konzentriert und äußerst intensiv."

Andere Autoren drücken sich ziemlich ähnlich aus.

Kurz resumiert, wird Neuralgie also als Bezeichnung für ein Leiden gebraucht, bei dem Schmerzen anfallsweise und anscheinend spontan im Verbreitungsgebiete bestimmter Nervenbahnen auftreten. Der Schmerz selbst kann die ganze Skala der Intensität von Paroxysmen bis zu dumpfem Unbehagen durchlaufen, wenn er nur anfallsweise, anscheinend spontan und stets im gleichen Nervengebiet erscheint.

Bei dieser Formulierung, die doch der allgemein gebräuchlichen entspricht, würden sämtliche 93 Fälle eine Neuralgie repräsentieren, da doch die Symptome allen drei verlangten Punkten entsprechen; und da es sich fast stets um Nerven aus dem Plexus ischiadicus handelt, würden sie als eine Ischialgie, eine Ischias zu bezeichnen sein. Es wäre also eine Ischias bei einem schmerzhaften, am N. ischiad. oder seinen Aesten sitzenden Tumor stets vorhanden und gar nichts Seltenes.

Warum wird denn aber nur 9 mal (14, 22, 25, 48, 51, 95, 100, 103, 127) von den Autoren das Wort „Ischias" gebraucht, und sonst immer: Neural-

gien, lanzinierende, stechende, reissende, brennende, blitzartige, ziehende Schmerzen genannt, obwohl jenes Leiden doch seit 1764 genau bekannt war?

Ich glaube, daß dies nicht ganz absichtslos geschehen ist, oder daß ein großer Tumor sie gleich auf die richtige Aetiologie durch eine Nervenneubildung hinwies, denn oftmals war jene so klein, daß sie erst später entdeckt wurde. Man suchte direkt nach ihr, da man die Symptome auf eine solche zurückführte. In praxi wird man wohl nur solche Neuralgien im Bein als Ischias auffassen, die von der Hüfte nach der Kniekehle zu ausstrahlen, wie schon die Bezeichnungen Neuralgia femoro-poplitea oder nervöses Hüftweh für Neuralgia ischiadica zeigen, oder, wenn schon Neuralgien in den Endgebieten der Nervenäste bestehen, nur solche, die von dort bis zum Wurzelgebiete hinaufstrahlen. Schmerzen jedoch, die nur von der Kniekehle abwärts, nur im Unterschenkel oder nur im Fuß auftreten, wird man für Lokalreizungen des Nerven angesehen haben, die auf einer ganz besonderen, pathologisch-anatomischen Basis zu beruhen pflegen. So wird auch von mehreren Autoren besonders noch angegeben, daß der Nerv nicht druckempfindlich an irgend einer anderen Stelle war außer gerade an der, wo die Geschwulst saß, während von anderen (z. B. im Fall 42 und 141) extra betont wird, daß der Nervenstamm in seinem Verlaufe oder an sonst charakteristischen Punkten, wie z. B. am For. ischiad., druckempfindlich gewesen ist. Dies Phänomen ist noch allen eine unerläßliche Notwendigkeit zur Diagnose

Ischias allem Anscheine nach gewesen. Daß das Laséguesche Phänomen einer Prüfung unterzogen ist, finde ich nirgends betont außer im Fall 57, wo es als positiv bezeichnet ist. Ob es im Fall 14: „Ischiasneuralgien", 22: „Unter den Erscheinungen einer heftigen Ischias", 48: „Der Schmerzen wegen erst als Ischias gedeutet", 95: „Ischiassymptome" (!), 100: „une sciatique intermittente", 103: „les douleurs sciatiques" und 127: „Ischiatische Neuralgien" erprobt ist, ist mir nicht bekannt. Im Fall 25 scheint es nicht geprüft zu sein, da gerade die beiden Leiden, zwischen denen es das entscheidende Differentialdiagnostikum bildet, zusammengeworfen werden, denn es heißt: „Ohne Erfolg auf Ischias und Hüftgelenksleiden behandelt." Aus der Angabe im Fall 51: „Schmerzen erinnerten mehr an Hüftgelenksleiden als an Ischias" geht eher hervor, daß man es nicht versuchte. Selbst Steigerung oder Verminderung der Schmerzen durch Wärme, Kälte, Witterungswechsel oder Gemütsbewegungen, die doch bei der Ischias häufig auftreten, veranlaßten die Aerzte nicht zu dieser Diagnose.

Keiner von ihnen stellte bei einem Falle von Unterschenkel- oder Fußneuralgie, wo sich der N. ischiadicus als druckempfindlich erwies, die Diagnose: Ischias. Daß aber auch Fälle vorgekommen sind, wo gerade eine Oberschenkelneuralgie und Druckempfindlichkeit des Nervenstammes aufgetreten sind, beweisen die Fälle 25 und 48, wo man den Patienten erst lange Zeit auf dieses Leiden hin behandelt hatte, bis endlich der Tumor und damit die wahre Materia peccans entdeckt wurde.

Wenn auch nach den obgenannten Definitionen alles unter die Rubrik „Neuralgia ischiadica“ fiele, so hoffe ich, die in praxi allgemein gemachten, nicht nur die Lokalisation der Schmerzen betreffenden Unterschiede in folgenden Ausführungen anschaulich machen zu können, ohne damit jedoch irgend etwa beweisende Grundlagen der verschiedenen Symptome geben zu wollen:

Bei einer Ischias herrscht gewissermaßen im ganzen Nerven eine hohe innere Spannung, ein so starker pathologischer Reizungszustand der leitenden Kraft, daß diese noch gerade eben unter der Schwelle subjektiver Wahrnehmung in den Gehirnzentren bleibt. Diese Grenze wird nun sofort überschritten, auch wenn ein so schwacher Reiz, der unter normalen Verhältnissen nicht die geringste Empfindung auszulösen vermag, an einer ganz beliebigen Stelle auf ihn einwirkt. In dem Augenblick wird aber nicht nur der sonst unbemerkt gebliebene Reiz zur Empfindung, sondern, ähnlich wie bei einer Leydener Flasche, die ad maximum geladen ist, beim geringsten Stromzuwachs sich nicht nur die geringe Kraft ausgleicht, die gerade hinzu gekommen ist, sondern in einem mächtigen Funken ein großer Teil des elektrischen Potentials, entlädt sich plötzlich auch die ganze, allmählich im Nerven aufgespeicherte Spannung. Durch die dann unwillkürlich auftretende Bewegung usw. entstehen neue Reize, denen neue Entladungen folgen; dies Spiel wiederholt sich immer wieder, bis endlich entweder Erschöpfung und herabgesetzte Perzeptionsfähigkeit eintritt oder der Patient, wie im Fall 130, völlige Ruhe

bewahrt. Der Schmerz wird überall auch auf die Nervenbahn lokalisiert gedeutet, da ebenfalls die Nervi nervorum beteiligt sind.

Bei den Neuralgien, die auf Geschwülsten und anderen Irritationen beruhen, besteht dieser Spannungszustand nicht im ganzen Nerven, er ist daher auch nicht druckempfindlich. Um im Bilde zu bleiben, möchte ich den Vergleich mit der Elektrizität, die ja auch in Wirklichkeit in der neuesten Zeit wieder in manche Beziehungen zur Nervenleitung gebracht ist, fortsetzen. Das irritierende Moment, in unserem Falle ein Nerventumor, bildet gewissermaßen eine Quelle, die die Nervenfasern mit immer neuem Strom speist; natürlich werden alle Nervenfasern, die nicht mehr bis zu jener Stelle, sagen wir am inneren Knöchel, hinabsteigen, nicht mit geladen, bleiben folglich auch normal. In den anderen, affizierten Fasern aber wird die Spannung einmal, da ständig neuer Strom zufließt, so stark werden, daß sie die Reizschwelle überschreitet. Es entsteht ein heftiger Schmerz, der jedoch in den Gehirnzentren als an den Endstationen der einzelnen Fasern entstehend empfunden wird. Da die Nervi nervorum des oberen Nervenstammes nicht mitbetroffen sind, verhält sich dieser auch normal. Ein Druck auf die Geschwulst bildet dann einen so starken Reiz, daß sofortige Auslösung die Folge ist.

Nun meine ich aber, daß eine Geschwulst nur in den Fällen die Stelle eines solchen Kraftspenders spielt, wenn die Nervenscheiden, die Isolierungen beseitigt sind und eine Reizung in Gestalt von Kompression oder Destruktion der Achsen-

fäden selbst eintritt. Auch in unserem Fall waren die Nervenscheiden an gewissen Stellen in scholligen Zerfall geraten, und die Anfälle des Patienten werden nun durch Irritationen des nackten Achsenfadens bei Druck oder durch das langsame Vorschreiten des Zerstörungswerkes seitens der Geschwulstzellen ausgelöst sein. Mag die Kontinuität der Nervenbahn in einer Geschwulst auch völlig zerstört sein, der Patient wird die Schmerzempfindung, die durch den Weiterzerfall erzeugt wird, nie allein an die Unterbrechungsstelle verlegen, sondern auch in alle die Gegenden, wo die unterbrochenen Leitungen hingeführt haben; genau wie ein Mann im längst amputierten Bein ein Zipperlein hat, wenn die betreffenden Nervenstümpfe gereizt werden.

Wenn es so scheint, als ob im Grunde genommen der Unterschied beider Affektionen in meiner Darlegung der ist, daß das eine Mal die Reizquelle in die Tumorgegend, das andere Mal an den Ursprung des Ischiadicus, z. B. die hinteren Rückenmarkswurzeln, verlegt wird, so möchte ich damit nur ein Bild zur besseren Unterscheidung gegeben haben und nicht etwa den Ansichten moderner französischer Neurologen, wie Déjérine[203]), Cannus und Césary[204]), Verger[205]), Lortat[206]) u. a. m. beigepflichtet haben, die den Typus einer radikulären Läsion, einer „Radiculitis" im Gegensatz zu einer Stammläsion aufgestellt haben, indem sie behaupten, daß eine Wurzelläsion vorliegt, wenn auch der Peroneus in Mitleidenschaft gezogen ist, der bei einer Stammläsion des Ischiadicus normal bleiben soll. Das La-

séguesche Phänomen und die Druckpunkte sollen fehlen, dafür aber eine Atrophie der Muskulatur, Anästhesie und Reflexerhöhung (Sciatique spasmodique von Brissaud[207]), sowie das Auftreten der Schmerzen durch Husten (Sicard, Déjérine[203]) bestehen.

Diese Symptome scheinen mir nur mit der größten Vorsicht angewandt werden zu dürfen, da sie noch jeder beweisenden Grundlage entbehren.

Ob bei der echten Ischias nun eine Reizquelle im oberen Teile des Stammgebietes des Ischiadicus besteht, oder alle Nervenfasern sich infolge einer krankhaften Veränderung ohne eine besondere Irritierung in einem Zustande gesteigerter Erregung befinden, entzieht sich meiner Beurteilung; zumal auch Anstie[16]) mit seiner Behauptung, daß die Ischias stets durch eine Affektion der hintersten Wurzeln gekennzeichnet sei, so ziemlich allein dasteht.

Wie ich in meinen bisherigen Ausführungen annahm, ging die Reizung stets in zentrifugal gelegene Gegenden über, nie in zentripetaler Richtung. Und so verhält es sich auch in fast allen bisher in der Literatur verzeichneten Fällen einer durch Tumoren entstandenen Ischias. Wenn der Tumor natürlich bis zum Foramen ischiadicum hinauf am Nerven sich gebildet hatte, war keine Unterscheidung mehr möglich (Fall 51 und 42) und entstand das Bild einer echten Ischias. So konnten auch im Fall 103, wo die Geschwulst hoch oben am Ischiadicus saß, alle Druckpunkte am Nervenstamme vorhanden sein, ohne obgenannter Ansicht zu widersprechen.

Der aszendierende und deszendierende Typus der Ischias, von denen sich der eine durch aufsteigende, der andere durch absteigende Schmerzen auszeichnet, kommt nach meinen Ausführungen dann dadurch zustande, daß einfach für die Spannung einmal im unteren Teile der Bahnen die Auslösung zuerst erfolgt und sich dann den oberen Abschnitten mitteilt, das andere Mal aber umgekehrt. Hier befindet sich der ganze Nerv im Stadium der Uebererregbarkeit und der geringste Anlaß genügt, um eine explosionsartige Wirkung herbeizuführen.

Etwas ganz anderes jedoch ist es, wenn sich bei einem Tumor in der Kniekehle (Fall 48), die Symptome auch auf zentralwärts gelegene Nerventeile ausbreiten, denn hier herrscht keine Totalspannung. Teils ließe sich dies darauf zurückführen, daß der Reiz so stark ist, daß die Erregung auch im zentralen Teil der affizierten Fasern wesentlich gespannter geworden ist und nun eine Berührung als Schmerz empfunden wird oder spontane Störungen die Folge sind. Dem steht jedoch entgegen, daß die Empfindung in die Endstation verlegt wird und die oberen Nervi nervorum nicht beteiligt sind.

Ein solches Aufrücken der Symptome läßt sich jedoch in anderer Weise besser verständlich machen. Einmal gibt es Reize, die so stark sind, daß man bei ihrer Einwirkung eine intensive Empfindung im ganzen Verlaufe der getroffenen Faser bis zum Hinterkopfe verspürt. Ein klassisches Beispiel dafür sind die Tubercula dolorosa, welche in der Haut und oft nur erbsengroß sich um ein

sensibles Faserende gebildet haben. Wird diese Geschwulst nun gedrückt, so empfindet der Patient einen Schmerz, gleich einem elektrischen Schlage, von der Stelle bis zu den Schultern (81) oder bis zum Kopfe, wie sich aus vielen der zitierten Krankengeschichten ersehen läßt.

Andererseits aber vermag diese Erregung, wenn sie eine enorme Spannung erreicht hat, die Isolierungen zu durchbrechen, sie geht von einer Faser auf die andere über, wie ein überstarker Strom von einer Leitung zur anderen überschlägt, was im Nervengebiete noch durch Kommissuren in der Medulla spinalis wesentlich erleichtert wird. So können sich Reize, die ursprünglich nur in einem ganz zirkumskripten Gebiet aufgetreten waren, plötzlich auch auf andere Teile fortpflanzen, unter anderem durch die Reflexbögen auch auf motorische Fasern. Die Muskulatur verfällt in unwillkürliche Zuckungen, also klonische, intermittierende Krämpfe (5, 21, 52, 67, 71, 73, 96, 102) oder bei noch stärkeren Reizen in einen tonischen Krampfzustand (58, 112, 143), der von älteren Autoren als „epileptiforme Anfälle" geschildert wird. Wie fürchterlich die Entladungen sich gestalten können, vermögen die Fälle 73, 96, 112 und 143 zu zeigen, wo stets Bewußtlosigkeit auftrat, ja im Fall 96 ging der Patient sogar infolge eines solchen Anfalles, der von Mitternacht bis zum Morgen gedauert hatte, an totaler Erschöpfung zugrunde.

Obgenanntes Vorschreiten auf zentralwärts gelegene Nervenbahnen ist nun in der ganzen gesammelten Literatur 3 mal angeführt (48, 59, 74).

Hier handelt es sich nicht um eine einmalige, plötzlich aufwärts schießende Schmerzempfindung bei Druck, wie zum Beispiel im Fall 81, sondern um ständige, in diesen Gebieten lokalisierte Neuralgien, die spontan und in regelmäßigen Zeitintervallen auftreten. An allen Orten, wo der Name „Ischias" sonst fällt, ist die Geschwulst auch hoch oben am Ischiadicus gelegen gewesen.

Unglücklicherweise blieben mir trotz aller Anstrengungen gerade die Originale dieser 3 Fälle unzugänglich. Ueber 48 konnte ich ein ausführliches Referat einsehen, bei 59 bin ich nur auf die kurze Angabe bei Courvoisier (l. c. p. 109), daß hier eine Irradiation und neuralgische Anfälle, die sich beim Gehen steigerten, geherrscht habe, angewiesen, und über 74 lagen mir drei Referate vor, aus denen hervorging, daß neben zentrifugalen auch zentripetale Neuralgien sich gezeigt haben sollen.

In diesem letzten Falle handelt es sich um ein echtes Neurom, aus marklosen Nervenfasern bestehend, haselnußgroß, am Cut. fem. ext. und am Glut. inf. gelegen. Diese Nerven befinden sich schon so zentral wie möglich am Bein; zudem ist der zweite ein motorischer Nerv. Der erstere versorgt die Hautgebiete an der Außen- und Hinterseite des Oberschenkels vom Darmbeinkamm ab bis zum Knie. Ob hier nun Neuralgien auch im Ischiadicusgebiet geherrscht haben oder nur im eigentlichen Gebiete des Nerven, so daß die zentrifugalen Irradiationen bis zum Knie reichten, die aufsteigenden bis zum Foramen, war nicht zu eruieren. Vielleicht hat auch Courvoisier den

Fall so gedeutet, weil Schmerzen erst im unteren Teile des Oberschenkels und später außerdem im oberen bis zum Darmbeinkamm auftraten. Für eine engere Kritik scheidet der Fall wenigstens wegen der lückenhaften Angaben aus. Auch bei 59, wo ein Neurom (Bau?) am Peroneus (wo?) festgestellt war, sind sie zu lakonisch, um zu einer eingehenden Analyse verwertet werden zu können.

Bleibt also nur Fall 48, über den ich mich im Virchow-Hirsch genügend zu orientieren vermochte. Hier befand sich am Tibialis in der Kniekehle ein hühnereigroßes Spindelzellensarkom, welches innen eine mit Blutgerinnsel erfüllte Cyste enthielt und in $1\frac{1}{2}$ Jahren gewachsen war. Der Nerv hatte sich in der gut abgekapselten Geschwulst völlig aufgelöst, und waren die Fasern gänzlich unterbrochen. In diesem Falle nun blieben die neuralgischen Schmerzen nicht auf den unterhalb der betreffenden Stelle gelegenen Teil der Nervenbahn beschränkt, sondern die Reizung griff auch zentripetal auf höher liegende Gebiete über. Nun war kein Unterschied zwischen einer Ischias mehr festzustellen, da der Nerv am Foramen isch. stark druckempfindlich geworden war; vom Laségueschen Phänomen ist nichts erwähnt. Es wurde daher auch diese Diagnose für das Leiden gestellt und der Patient lange Zeit erfolglos behandelt. Erst als der Tumor eine ansehnliche Ausdehnung gewonnen hatte, wurde er zufällig entdeckt. Nun war die Aetiologie klar, und eine von Erfolg gekrönte Exstirpation bekräftigte die Richtigkeit der neuen Diagnose.

Hier waren aber anfangs nur Schmerzen in den

distal gelegenen Teilen, und ein frühzeitig konsultierter Arzt würde wohl auf die richtige Ursache gekommen sein; erst später machten die zentripetal wandernden Schmerzen das Bild unklar. Auch liegen schließlich die befallenen Teile ziemlich eng aneinander und gehen ohne Unterbrechung ineinander über.

Wie lagen die Verhältnisse dagegen im Fall „Schoch"? Die Geschwulst, kirschgroß, saß am Tibialis unterhalb des Maleolus int. am Nerven seitlich an; ein Teil der Fasern war durch die Geschwulst auseinander gedrängt und komprimiert oder zu scholligem Zerfall gebracht. Die Symptome, die von dem Tumor ausgingen, glichen eigentlich denen eines Tuberculum dolorosum; wenn er versehentlich berührt oder gedrückt wurde, durchschoß den ganzen Patienten ein heißer Schmerz die Wirbelsäule entlang bis in den Hinterkopf. Daneben aber bestanden neuralgische Anfälle in bestimmten Zeitintervallen, welche sich nur auf den Oberschenkel vom Foramen ischiadicum bis zum Knie lokalisierten, nie auf den Unterschenkel oder Fuß übergriffen oder von dort ausgingen. Zwischen beiden genannten Punkten war auch der Nerv in seinem ganzen Verlaufe äußerst druckempfindlich und das Laséguesche Phänomen positiv; von der Kniekehle an abwärts jedoch konnte man mit Ausnahme des kurzen Teiles, wo die Neubildung saß, den Nerv dem stärksten Drucke aussetzen, ohne daß er die geringste Nervenempfindlichkeit bewies. Zwischen den Lokalsymptomen des Neurofibroms und den Neuralgien im Oberschenkel be-

fand sich eine lange, anscheinend völlig normale Strecke des Nerven, so daß man zu der Ansicht kommen konnte, der Patient hätte zwar ein Neurofibrom am Malleolus int., welches druckempfindlich sei, daneben jedoch und unabhängig davon eine richtige Ischias, die bei der geringsten Irritation so heftig auftrat, daß er sich kaum mehr auf einen Stuhl zu setzen oder ins Bett zu legen getraute, sondern mindestens 5—6 mal erst vor Schmerzen wieder hochschnellte. Dies war auch die Anschauung des zuerst zugezogenen Arztes, der die Möglichkeit des inneren Zusammenhanges beider Erscheinungen ablehnte.

In der Klinik war man anderer Ansicht, und das mit Recht, wie durch die vorgenommene Exstirpation exakt bewiesen wurde. Das irritierende Moment wurde ausgeschaltet, und von Tag zu Tag schwanden die Schmerzen sichtlich. Der Patient atmete wieder auf, denn er konnte sich wieder sorglos hinsetzen und niederlegen, was ihm erst ganz undenkbar schien. Nur treten später bei jähem und starkem Witterungswechsel noch wieder unbestimmte, verschwommene Sensationen statt der einstigen heftigen Neuralgien an den alten Stellen im Oberschenkel auf.

Die Lage des Falles ließe sich meiner Meinung nach, wenn ich auf die früheren Ausführungen zurückgreifen darf, folgendermaßen veranschaulichen:

Die Geschwulst hatte die Nervenfasern usuriert, daher entstand bei Druck und der geringsten Berührung eine heftige Schmerzempfindung, da sich diese Teile in erhöhter Spannung befanden.

Gewisse Momente müssen aber spontane Auslösungen, wie in manchen Fällen der Tabellen, verhindert haben, und machte sich hier die Störung des natürlichen Gleichgewichtes in anderer Weise bemerkbar. Es hatte sich nämlich im oberen Teile des Nerven eine erhöhte Empfindlichkeit ausgebildet, wie sie bei der reinen Ischialgie vorhanden zu sein pflegt. Ein pathologischer Reizungszustand des ganzen Systems im oberen Teile hatte sich entwickelt, der sich bei den geringfügigsten Anlässen in furchtbarer Heftigkeit entlud und auch zu zeitweiligen, spontanen Auslösungen führte. Daß dieser Zustand nicht mit dem durch die Geschwulst hervorgerufenen identisch ist, geht auch daraus hervor, daß er nicht mit einem Schlage verschwand, als das Momentum irritans entfernt wurde, wie dies am Knöchel der Fall war, sondern daß die einmal entstandene krankhafte Spannung einer längeren Zeit bedurfte, um wieder ins alte Gleichgewicht zu kommen, denn noch Wochen nachher traten bei den spezifischen Reizen wieder schwache Entladungen auf.

Man weiß heutzutage noch nicht, was denn eigentlich die Ursache der Spannungserhöhung im Nerven ist und in welcher Weise er sich vollzieht, aber mir scheint, als ob in diesem Falle das Neurofibrom die charakteristischen inneren Verschiebungen der Leitungs- und Empfindlichkeitsverhältnisse, wie sie bei echter Ischias bestehen, zustande gebracht hat.

Es hat also das Neurofibrom eine reine, von den sonstigen Geschwulstsymptomen völlig unabhängige und ört-

lich getrennte Ischialgie verursacht!

Und dies ist in der Literatur noch nicht beschrieben worden, denn in allen erwähnten Fällen standen beide nicht nur ursächlich, sondern auch örtlich in inniger Verbindung.

Schließlich möchte ich noch kurz die Ergebnisse der früheren Behandlungen und Erfolge der tabellarisch beigefügten Fälle mitteilen.

10. Ueber die Therapie liegen bei 22 Fällen keine Angaben vor; 11 mal (9, 16, 28, 52, 88, 96, 113, 114, 124, 129, 142) heißt es ausdrücklich, daß keine spezifische Behandlung eingeleitet worden ist, teils weil der Patient vorher an interkurrenten Krankheiten (9, und wie z. B.: an Typhus 129, Dysenterie 52, 114, an Lungentuberkulose 28, oder an Sectio caesarea 16) verstarb, teils weil sein dekrepider Zustand (124, 142) keinen operativen Eingriff mehr erlaubte, oder weil die Geschwülste als Ursache der Leiden erst post mortem und durch die vorgenommene Sektion entdeckt wurden (30, 34, 52, 65, 66, 88).

In der älteren Zeit stritten zwei Methoden zur Entfernung der Geschwülste um den Vorrang miteinander: die Exstirpation und die Aetzung. Da man damals die Asepsis noch nicht zu beherrschen verstand, suchte man möglichst eine Freilegung des Nerven mit dem Messer zu umgehen und scheute eine Exstirpation, da eine Zerstörung durch Aetzmittel oder Glüheisen weniger Gefahren für die Folgezeit in sich barg; denn im Fall 61 und 106 starb der Patient wenige Tage nach einer Ausschälung an Tetanus, und im Fall 43 und 45 ging er an fortschreitender Entzündung und Brand

zugrunde. Auch scheute man die Nervenresektion sehr und setzte lieber das sonst ganz gesunde Bein ab (Fall 10)!

Kauterisation wurde im Fall 81, 116, und 143 mit dem Glüheisen gemacht, wobei bei 81 die Prozedur 10mal wiederholt werden mußte, ehe der Tumor gänzlich zerstört wurde, und das alles ohne Narkose! Bei 19, 71 und 72 wurden andere Aetzmittel, wie Potassium, angewandt. Bei allen wird ein guter Erfolg verzeichnet. Wenn die Geschwulst so weich und fluktuierend sich anfühlte, daß man an eine Cyste denken konnte, versuchten einige Autoren auch durch oftmalige Punktionen zum Ziel zu kommen; ein negatives Resultat belehrte sie dann über ihre Fehldiagnose. In vielen Fällen wurde jedoch hierdurch nicht allein eine Erkenntnis des wahren Sachverhaltes gewonnen, sondern dem Patienten bedeutend geschadet. Virchow selbst beschreibt einen solchen Fall (123), wo man erst an ein Hygrom gedacht hatte. Die üblen Folgen eines solchen Eingriffes zeigten sich aber bei 97 und 119. Im Fall 97 handelte es sich, laut Coote und Gascoyen, um ein mehrkammeriges Myxom im Ischiadicus in der Kniekehle mit unerträglichen Schmerzen. Die erste Punktion förderte nur Serum zutage; doch, da nunmehr ein rasches Wachstum der Geschwulst eintrat, wurde sie wiederholt, und nun bestand das Punktat aus reinem Blut: ein Zeichen, daß ein Gefäß bei diesem Vorgehen verletzt war. Das Ende war eine Amputatio femoris. Noch schlimmer verlief der Fall 119. Hier bestand ein echtes Sarkom des Ischiadicus am Oberschenkel hinten,

das vom Gesäß bis zur Kniekehle reichte und sich im Laufe von 20 Jahren entwickelt hatte. Der Patient verspürte keine Schmerzen. Wie man auf die Vermutung, daß eine Cyste vorläge, kam, ist mir nicht recht klar. Es wurde jedoch punktiert, und die Folge war erst Schmerzhaftigkeit und dann Entzündung, die schnell über das ganze Bein sich ausdehnte. Auch eine gleich vorgenommene Exartikulation im Hüftgelenk konnte das traurige Ende nicht mehr aufhalten: der Patient verschied nach 14 Tagen an allgemeiner Sepsis.

In einigen Fällen wurde aber trotz der heftigen Schmerzen ein operativer Eingriff jeglicher Art von dem Patienten abgelehnt; die dann versuchte Therapie mit Darreichung von Narkoticis blieb natürlich erfolglos (Fall 90).

Indessen nötigten teils die starke Ausdehnung und das Kaliber der Geschwulst, teils die schwer zugängliche Lage derselben den Operateur in den weitaus meisten Fällen zu einem Vorgehen mit dem Skalpell. So ist denn eine Exstirpation 95 mal, also in 66% aller Fälle, gemacht worden. In 38 Fällen ist über die Exstirpation nichts Näheres angegeben worden. 23 mal wird ausdrücklich geschrieben, daß der Nerv völlig geschont werden konnte, 2 mal (102, 110), daß er nur leicht bei der Ausschälung der Geschwulst verletzt wurde, und einmal, daß die Hälfte der Fasern geopfert werden mußte (133). Bei 41, 43 und 121 wurde der Nerv wegen der überaus starken Blutung mit unterbunden, von diesen blieb bei 41 und 43 die Ligatur liegen, und es traten Gangrän am Knöchel und Unterschenkel auf, die bei

43 den Tod des Patienten zur Folge hatte. Im Fall 121 konnte die Unterbindung gleich am nächsten Tage wieder entfernt und der Patient später geheilt entlassen werden.

29 mal mußte eine Nervenresektion ausgeführt werden, da der Tumor infiltrierend in den Stamm eingedrungen war; diese war oft recht erheblich: 3 Zoll bei 67 und 128, 5 Zoll bei 2, 4 cm bei 80, 9 cm bei 48, 12 cm bei 20, 22 und 111, 15 cm bei 126, 18 cm bei 42, 20 cm bei 89, und sogar 23 cm bei 132! In 16 Fällen (fast $^2/_3$) ist nicht angeführt, wie sich die Versorgung der Nervenstümpfe gestaltete, dagegen wurde in 8 Fällen (22, 48, 67, 69, 80, 89, 105 und 132) sicherlich keine Naht gemacht; bei 20, 38, 68 und 94, also nur in 4 Fällen, ist Nervendehnung und -raffung mit exakter Naht ausgeführt worden. Außerdem schlug Dziewònsky (42) noch ein anderes Verfahren ein, um einen 18 cm langen Nervendefekt zu überbrücken, der durch Peroneusresektion am Oberschenkel hinten entstanden war: er pflanzte die beiden Enden oben und unten in den Ischiadicus ein und erzielte damit ein ausgezeichnetes Heilungsresultat.

In 8 Fällen wurde eine Amputation vorgenommen, 7 mal am Oberschenkel (10, 26, 35, 49, 73, 78, 97) und 1 mal am Unterschenkel (34). Die Indikation wäre nach heutigen Anschauungen nicht immer dazu gegeben gewesen, denn vor 90 Jahren wurde sie auch darum ausgeführt, weil man vor einer Nervenreaktion und ihren Folgen zurückschreckte (10 und 35). Bei 97 bestand das schon erwähnte Myxom, welches erst mit Punk-

tionen behandelt war. Der Unterschenkel wurde wegen Hackenfuß und ausgedehnter Elephantiasis abgesetzt. Bei den anderen 4 Fällen (26, 49, 73, 78) handelte es sich um Sarkome am Oberschenkel hinten, wo die Indikation sicherlich berechtigt war.

3 mal schließlich wurde eine Exartikulation im Hüftgelenke vorgenommen (119, 127, 130), wo ebenfalls sich Sarkome am Oberschenkel und in der Kniekehle entwickelt hatten.

11. Endlich betrachten wir noch den Erfolg, der in den einzelnen Fällen erzielt wurde, wobei natürlich die 11, wo keine Therapie eingeleitet war, ausscheiden. Bei 34 ist nichts Bestimmtes zu erfahren gewesen. Von den übrigen 99 Fällen ist bei 31 einfach „Heilung" oder „mit Erfolg" notiert. Nur in 15 Fällen ist angegeben „Heilung ohne Störungen" und in 8 „Heilung, keine Schmerzen". Diese drei Rubriken zusammengenommen ergeben nur 54 Heilungen (37%), die wahrscheinlich nicht einmal alle ohne jede Ausfallserscheinung gewesen sind. Glänzende Erfolge sind also im allgemeinen nicht erzielt worden, denn ein gutes Drittel, dem 63% unvollständiger Heilung oder gar Tod als erschreckende Majorität gegenüberstehen, ist doch recht wenig.

Motorische Störungen traten 18 mal auf, die sich jedoch in 6 Fällen (48, 59, 69, 80, 110 und 125) wieder verloren. Im Fall 20 sind sie fraglich.

Sensible Störungen sind 15 mal verzeichnet, in 4 Fällen (48, 59, 80, 125) schwanden sie bald darauf wieder. Motorische und sensible Störungen kombinierten sich in den meisten, nämlich 11 Fällen.

Trophische Störungen machten sich 7 mal bemerkbar, von denen sich bei 22, 41, 43 und 91 Gangrän, bei 42 eine allgemeine Atrophie, bei 74: „Trockenheit und Abschuppung der Haut" und bei 105: „Ulcera und Schuppenbildung der Haut" einstellte. Motorische, sensible und trophische Störungen vereint fanden sich im Fall 105.

Erhöhte Reflexerregbarkeit findet sich 2 mal (3 und 103).

Rezidive erfolgten in 25 Fällen! Bei 140 und 141 sind sie fraglich, doch sehr wahrscheinlich. 19 dieser Patienten starben in der Folge an ihnen, eine niederschlagende Menge von 76%!

Der Exitus letalis trat in 30 Fällen (21%), teils interkurrent, teils infolge des Nervenleidens ein; von diesen entfallen wieder 19 (63%!) auf die Rezidive.

Dieses allgemeine Bild erhält schärfere Umrisse, wenn man den Heileffekt erstens bei den einzelnen Behandlungsarten und zweitens bei den einzelnen Geschwulstformen einer genaueren Betrachtung unterwirft.

Von den 26 mal, wo unter Therapie: „Nervenschonung" bei der Exstirpation verzeichnet war, sind 10 Fälle (39%) völlig geheilt worden; bei 4 (15%) traten Störungen auf: 1 mal Gangrän (41), 2 mal dauernde motorische und sensible Störungen (103, 133) und 1 mal dauernde sensible und wieder verschwindende motorische Störungen (110); 8 mal (31%!) entstanden Rezidive, 5 mal von einem Sarkom, 1 mal von einem Myxom und 2 mal von einem Neurofibrom (!), die alle binnen kurzem tödlich endeten; und 1 mal erfolgte außerdem noch Exi-

tus letalis an fortschreitender Gangrän: also eine Gesamtmortalität von 35%!

Bei dieser Therapieart fällt auf, daß die Ergebnisse sowohl für die perfekte Heilung (39:37%), als auch für Rezidive und Tod (35:21%) einen höheren Prozentsatz als wie bei der Gesamtübersicht zeigen, während verhältnismäßig wenig Heilungen mit Störungen erfolgten. Der Grund erhellt aus der Tatsache, daß sich bei den 10 Geschwülsten, deren Entfernung unter Nervenschonung ein vollkommenes Resultat lieferte, nur ein einziges Sarkom befand, während 8 Neurofibrome und 1 ein gutartiges Lipom waren; dagegen 6 von den 8 tödlich auslaufenden Rezidiven zu den von Anbeginn an bösartigen Formen gehörten.

Hieraus folgt, daß dem Operateur das Schonen der Nervenfasern bei bösartigen Tumoren in der Regel schlecht gelohnt wird; man sollte besser in allen solchen Fällen, selbst wenn der Nerv noch nicht infiltriert zu sein scheint, eine partielle Neurektomie mit nachfolgender Dehnung und Naht vornehmen, um sicher nur im Gesunden operiert zu haben. Die günstigeren Resultate eines solchen Vorgehens lassen sich gleich aus den folgenden Zeilen entnehmen.

Von den Fällen, wo eine partielle Nervenresektion gemacht und gleichzeitig angegeben ist, daß eine Nervennaht ausgeführt wurde, sind 2 (38, 94) völlig geheilt, bei 20 und 42 traten noch leichte Erscheinungen motorischer oder trophischer Art auf, nur bei 68 (Sarkom) erschien an der Brust ein Rezidiv. Von den 9 Patienten, wo

sicherlich nicht eine Naht angelegt ist, wurde nur bei Fall 132 völlige Heilung, bei den übrigen 8 Heilung mit Störungen aller drei Arten erzielt; ein Rezidiv ist nicht verzeichnet. Von den 12 Fällen, wo die beträchtliche Größe zahlenmäßig feststand, heilte nur 132 ohne Ausfallserscheinungen, alle anderen zeigten naturgemäß die verschiedenartigsten Störungen, jedoch keiner ein Rezidiv. 2 mal von den 16 Fällen war nicht angegeben, ob Naht oder nicht, heilten völlig 2 (1, 40), 10 zeigten Störungen und 2 Rezidive: im Fall 18 nach einem Neurofibrom (!), und 70 nach einem Sarkom; bei 8 und 83 ist kein Erfolg angegeben gefunden.

Das Ergebnis bei 29 Neurektomien, wo 16 mal Sarkome und 2 mal Myxome vorlagen, ist: 6 mal völlige Heilung (21%), 18 mal Heilung mit Störungen (62%), also Heilung im weiteren Sinne: 83%!, 3 mal Rezidiv (10%), keinmal Exitus letalis (0%!). Dazu noch 2 Fälle, wo Angabe des Erfolges fehlt.

Hier zeigt sich, trotzdem 62% (!) der Tumoren einen durchaus malignen Charakter besaßen, daß der Prozentsatz von Rezidiven gegenüber der Gesamtübersicht beträchtlich gesunken ist, 10% zu 31%, und gar erst der der Mortalität, 0:31%. Selbstverständlich fällt das Ergebnis für die Restitutio ad integrum ungünstiger aus, aber wer tauscht nicht lieber einige motorische oder sensible Störungen gegen einen baldigen, qualvollen Tod an Rezidiven ein?

Bei den 8 Fällen von Amputatio femoris oder cruris liegen 5 mal keine Angaben über den Erfolg vor, in dem Fall 34, wo es sich um eine Ele-

phantiasis und multiple Neurofibrome an. Tibialis handelte, wurde Heilung erzielt, bei 78 Sarkom) trat Rezidiv am Stumpf auf, und bei 49 (Sarkom) erfolgten ebenfalls Rezidive und Exitus.

Aus diesen lückenhaften Aufzeichnungen läßt sich kein Schluß ziehen.

Die Exartikulation im Hüftgelenk, bei drei schweren Sarkomfällen noch zur Rettung des Patienten gemacht, scheint keinmal mehr viel geholfen zu haben: 2 mal ist Rezidiv und Tod angegeben, und bei 127 war der Bericht gleich nach der Operation abgefaßt, so daß noch kein Ergebnis vorliegen konnte.

Es bleibt nun nur noch zur Vervollständigung des Bildes zu untersuchen übrig, wie sich der Heileffekt bei den einzelnen Geschwulstformen verhielt. Hierbei wurden nur die vier Arten: Fibrom, Lipom, Myxom und Sarkom in Betracht gezogen werden, und zwar nur die, welche bestimmt als solche bezeichnet sind oder wo die Spezifität mit großer Sicherheit aus den Krankengeschichten gefolgert werden konnte.

Es handelt sich um 48 Sarkome, 43 Fibrome, 6 Myxome und 3 Lipome, wo eine Therapie angegeben ist.

I. Von den 48 Sarkomen sind 6 völlig geheilt (12,5%), bei 13 traten motorische, sensible und trophische Störungen auf (27%) und resultierte eine Heilung im weiteren Sinne bei 19, dazu kommt noch 1 fraglicher Fall, also Summa: 42% 22 mal entwickelten sich Rezidive: 46%; 18 mal erfolgte der Exitus: 37%; 5 mal ist der Ausgang nicht verzeichnet.

Bei den einzelnen Therapiearten gestaltet es sich so:

a) Bei 14 maliger Exstirpation mit Nervenschonung: keine völlige Heilung, 4 mal Heilung mit Störung (29%), 7 mal Rezidive (50%) und 9 mal Exitus (64%!).

b) Bei 13 maliger Exstirpation, wo Nervenschonung oder Neurektomie nicht angegeben ist: 4 mal Restitutio ad integrum (31%), keinmal Heilung mit Störungen, 8 mal Rezidive (61%) und 7 mal Exitus (54%!).

c) Bei 14 maliger Nervenresektion: 2 mal völlige Heilung (14%), 8 mal Heilung mit Störungen (57%!), also Erfolg im weiteren Sinne in 71%! 3 mal Rezidive (21%) und 1 mal Exitus (7%!). Beim 14. Fall ist der Ausgang nicht verzeichnet.

d) Bei 5 maliger Amputatio ist der Erfolg 2 mal fraglich, 3 mal traten Rezidive und 2 mal der Exitus ein.

e) Bei 3 maliger Exartikulation in der Hüfte ist das Ende 1 mal fraglich, in den beiden anderen Fällen war Rezidiv und Tod die Folge.

II. Von den 43 Neurofibromen wurde 31 mal völlige Heilung erzielt (72%!), 6 mal Heilung mit Ausfallserscheinungen (14%), insgesamt 86% Heilungen im weiteren Sinne, 3 mal traten Rezidive auf (7%) und 2 mal erfolgte der Exitus letalis (4,5%). 5 Fälle waren fraglich.

Davon entfallen auf die enzelnen Heilungsarten:

a) Bei 25 maliger Exstirpation, meist mit Nervenschonung: 20 völlige Heilungen (80%), 2 teilweise Restitutionen (8%), 2 Rezidive (8%) und 2 Todesfälle (8%); 1 Fall blieb fraglich.

b) Bei 10 Neurektomien: 4 völlige Heilungen (40%), 4 Heilungen mit Störungen (40%), 1 Rezidiv (10%) und 1 fragliche Stelle.

c) Bei 5 Aetzungen: 4 völlige Heilungen (80%) und 1 fraglicher Fall.

d) Bei 4 Amputationen: 2 Heilungen (50%) und 2 fragliche Stellen.

III. Von den 6 Myxomen ist 1 mal völlige Heilung, 3 mal Heilung mit Störung, zusammen 66%, 1 mal Rezidiv mit folgendem Tod und 1 fraglicher Erfolg angeführt.

2 malige Exstirpation ergab 1 mal Heilung und 1 mal Rezidiv mit Tod. 3 malige Nervenresektion erzielte in allen Fällen Heilung mit Störungen; der Ausgang der Amputation blieb fraglich.

IV. Von den 3 Lipomen trat jedesmal Heilung ein: bei 2 Exstirpationen mit Nervenschonung Restitutio ad integrum und bei 1 Nervenresektion Heilung mit leichten Störungen. Der Mortalitätsgröße nach reihen sich die Tumoren folgendermaßen aneinander:

Sarkom . . .	37,0%
Myxom . . .	16,7%
Fibrom . . .	4,5%
Lipom . . .	0,0%

Außerdem war beim Sarkom:

1. Die höchste Sterblichkeitsziffer: 64% bei der Exstirpation mit Nervenschonung, die geringste: 7% bei Ausräumung mit Nervenresektion.

2. Das häufigste Auftreten von Rezidiven: 50—61% bei Exstirpation und das seltenste: 21% bei gleichzeitig ausgeführter Neurektomie.

3. Die geringste Heilungsziffer im weiteren

Sinne: 31—42% bei Exstirpation und die größte: 71% (!) bei angeschlossener Nervenresektion.

Diese Zahlen sprechen so sehr zu Gunsten der gleichzeitig mit der Ausräumung ausgeführten partiellen Neurektomie, daß man in Zukunft eigentlich stets diese bei einer bösartigen Geschwulst ausüben sollte, selbst wenn sie noch so harmlos dem Nerven nur angelagert und gut abgekapselt erscheint. In vielen Fällen der Zusammenstellung ließ sich der Operateur durch eine solche Lage täuschen, und der Patient mußte dies rücksichtsvolle Vorgehen gar zu oft mit Leiden und Leben bezahlen!

Die Neurofibrome zeigen bei den verschiedenen Behandlungsarten keine so bedeutungsvollen Unterschiede in Heilung und Rezidivhäufigkeit. Nur die 3 Rückfälle, bei denen 2 mal später der Tod eintrat (27, 62), mahnen daran, daß bei einem Neurofibrom die Prognose nicht unbedingt günstig zu stellen ist, da v. Büngner und Hanuschke bei anfangs völlig harmlosen Fibromen das Gegenteil erfahren haben.

ZUSAMMENFASSUNG.

Die Ergebnisse dieser Arbeit und Kasuistik, in kurze Sätze gefaßt, sind folgende:

1. Ein Neurofibrom am Beinnerven vermag das reine, von den sonstigen Geschwulstsymptomen völlig unabhängige Bild einer einseitigen Ischias zu erzeugen.

2. Tritt in relativ jungen Jahren (10—25) eine Geschwulst am Nerven auf, so ist ein Verdacht auf Bösartigkeit derselben mindestens gerechtfertigt.

3. Die linke Seite wird von den Nervengeschwülsten bevorzugt, namentlich bei dem männlichen Geschlechte (76%).

4. 50% der genauer bezeichneten Tumoren waren bösartig!

5. Ein Trauma kömmt nur selten als Ursache in Betracht, wo dies jedoch der Fall ist, bildet sich in der Hälfte der Fälle ein Sarkom.

6. Die Nervenneubildungen zeichnen sich durch ihre Schmerzhaftigkeit (94%) aus.

7. Bei einer bösartigen Geschwulst sollte man es sich zur Regel machen, stets das benachbarte Stück des Nervenstammes mit zu resezieren, selbst wenn es ganz gesund und die Neubildung gut abgekapselt erscheint, damit man ganz gewiß im Gesunden operiert hat.

* * *

Zum Schluß bleibt mir noch die angenehme Pflicht, meinem verehrten einstigen Chef und Lehrer, Exzellenz Prof. Dr. v. Angerer, und Herrn Dr. Ach meinen verbindlichsten Dank für die freundliche Ueberlassung des interessanten Falles, sowie Herrn Hofrat Prof. Dr. O. Walkhoff für die liebenswürdige Anfertigung der Mikrophotogramme auszusprechen.

Literatur.

Die mit * bezeichneten Schriften waren mir nicht zugänglich.

1. Cotugno, Domin.: De ischiade nervosa commentarius. *Neapoli, 1764, in collect. Sandifurt. — *Viennae, 1770. — *Neapoli, 1779, novis curis auctior. — Neapoli et Bononiae, 1789. edit. novis. et curis auctior.
2. Riolan: Eucheiridium anatomicum. Paris 1658. Lib. V, cap. III. De artubus infer.
3. Fernel, Jo: Univ. medic. 1679. Lib. VI, cap. XVIII. De morb. arthrit.
4. Rousset: Sur la sciatique nerveuse. Dissertat. Paris 1804.
5. Tournillac-Béringier: Sur la névr. fémoro-poplitée ou sciatique. Dissert. Paris 1814.
6. Valleix, F. L. J.: Abhandlg üb. d. Neuralgien. Deutsch v. A. K. Gruner. Braunschweig 1852. S. 401.
7. Laségue: Archive générale de Méd. 1864.
8. Beurmann, de: Note sur un signe peu commun de la sciatique. Recherches expérimentales. Archive de Physiol. norm. etc. 1884, Nr. 3.
9. Frank, J.: Prax. med. univ. praecepta. De morb. nervor. singulor. Turini 1822. Pars II, Vol. III, édit. second., p. 209.
10. Siebold. Zitiert v. Peyrude, vide sub Nr. 13a.
11. Marjolin. Zitiert v. Peyrude, vide sub Nr. 13a.
12. Bichat. Zitiert v. Peyrude, vide sub Nr. 13a u. Rousset: Nr. 4.
13. Peyrude: a) Sur la sciatique nerveuse. Thèse de Paris. 1819. — b) Sur la névr. fémoro-poplitée. Dissert. Paris 1817.
14. Bernhardt: Die Erkrankungen der peripheren Nerven. In Notnagels Handb., XI. Bd., Tl. II, Abt. 1, p. 350 ff. Wien 1897.
15. Kliem, Paul: Ueber die Mitbeteiligung anderer Nerven als des Ischiadicus bei der Ischias. Diss. Halle a. S. 1909.

16. Anstie: Neuralgia and the diseases that rememble it. London 1885.
17. Eichhorst, H.: Handbuch der Pathol. u. Ther., 1907, 6. Aufl., Bd. III. Krankh. der Nerv., Musk. u. Haut.
18. Wertheim-Salomonson in Lewandowsky, M.: Handb. d. Neurologie, Bd. II, Spez. Neurologie, I. Ischias, p. 4. Berlin 1911.
19. Strümpell: Lehrb. d. spez. Pathol. u. Therap., 2. Bd. Leipzig 1909.
20. *Moodeliar, N. V., A case of severe sciatica immediately after labour. Indian Lancet, VI, p. 408. Calcutta 1895.
21. Widal, F.: Sciatique double symptomatique du diabète sucré. Gaz. hebdom., 1889, Nr. 41.
22. Tournier, C.: Sciatique syphilitique (période tertiaire). Lyon. Province méd. 1892, VI, p. 497.
23. Vairo, G.: Su di un' annosa ischialgia sifilitica. Napoli. Progresso med. 1892, VI, p. 152 u. 169. — Siehe auch: Mendel, F.: Ueber Ischias syphilitica und ihre Behandlung. Münchn. med. Wochenschrift, 1901, XLVIII, p. 1091—93, und Niewert, A.: Beitrag z. Ischias syphilitica und ihrer Behandlung. Münchn. med. Wochenschr., 1901, p. 1319, und Baudy, J. K.: Syphilitic. sciatica. St. Louis, Med. Rev. 1900, XIII, p. 241—243, und Favre u. Roubier, C.: Un cas de sciatique syphilitique. Lyon. méd. 1908. CXI, p. 1074—82.
24. Fournier in Brissaud: Etude sur la sciatique blennorrhagique. Thèse des Paris. 1882.
25. Raymond: Les complications nerveuses de la blennorrhagie. Gaz. de hôp. 1891, p. 103.
26. Lesser: Ischias gonorrhoica. Berlin. klin. Wochenschr. 1898, XXXV, p. 563.
27. Cotte, G.: Tuberculose inflammatoire; sciatique familiale d'origine tuberculeuse. Gaz. des hôp. Paris 1905. LXXVIII, p. 1227.
28. Lafforgue: Sciatique radiculaire d'origine tuberculeuse. Paris. Presse méd. 1909. XVII, p. 649.

29. *Huntington, E. O.: Report of a case malarial sciatica. J. Ass. Mil. Surg. U. S., Carlisle, Pa. 1904, XV, p. 197.
30. Potts, C. S.: A case of double sciatic of malarial origin. Univ. M. Mag. Philad. 1890—91. III, p. 317.
31. Archard, Ch. und Gombault, M.: Sciatique et Hystérie. Gaz. des hôp. 1892, Nr. 83.
32. Debove: Sciatique hystérique. Paris. Journ. de méd. et chir. pract., 1904, LXXV, p. 13.
33. Princeteau: Névrite interstitielle des nerfs de la jambe et du sciatique; troubles trophiques considérables survenus à la suite d'une ancienne fracture de jambe etc. Journ. de méd. de Bordeaux. 1888—89, XVIII, p. 234—236.
34. Brown, G. S.: Gunshot injury of the great sciatic nerve. Med. News. Philad. 1892, LXI, p. 467.
35. *Revello, A.: Un raro caso di sciatica da compressione. Clin. med. Pisa 1903. IX, p. 380—382.
36. Grandmaison, de: Névrite sciatique double chez une accouchée. Méd. Paris. 1899, X, p. 345.
37. Henle: Handb. d. rationellen Pathologie. Braunschweig 1853, p. 137 ff.
37a. Swann: Ueber d. Behandlg. d. Lokalkrankhtn. d. Nerven. Gekrönte Preisschrift, übersetzt v. Fr. Francke. Leipzig 1824, p. 137.
38. Eulenburg. Zitiert b. Bernhardt Nr. 14, p. 356.
39. Bamberger und Hasse. Zitiert b. Bernhardt, Nr. 14, p. 357.
40. Tuttle, J. P.: A case of obscure sciatic neuralgia due to osteosarcoma of the ilium. New-York. Med. Journ. 1892, LVI, p. 98.
41. Schreiber, J.: Welche Vorsicht die Diagnose Ischias erfordert! Wien. klin. Wochenschr. 1895, VIII, Heft 2, p. 25.
42. *Legnani, T.: La sciatica come fenomeno iniziale dell' ascesso psoas-iliaco. Rassegna di sc. med. Milano 1895, X, p. 1—5.

43. *Farrar, R.: Sciatica associated with iliac abscess and caries of lumbar vertebrae. Quart. Med. Journ. Sheffield 1894—95, III, p. 55—60.

44. Minor, L. S.: Ischias und Geschwülste des Rükkenmarks. Neurolog. Zentralblatt 1891, p. 740, sowie: Ischias opukholi spinnovo mozgo . . . Protok. zasaid. Obsh. nevropat. i psikhiat. Mosk. 1890—91, p. 45—49.

45. Seeligmüller: Die Ischias in: Eulenburg: Realenzyklopädie d. ges. Heilk., Bd. XXII, p. 26. Piorry. Zitiert b. Bernhardt, Nr. 14, p. 355, und Neurolog. Beiträge. Festschrift. Halle a. S. 1871.

46. Charcot, J. M.: Un cas de sciatique avec paralysie amyotrophique dans le domaine du poplité déterminée par l'usage de la machine à coudre. Progrès méd. Paris 1891. Nr. 14.

47. Quénu, E.: Varices du nerf sciatique; quelques réflexions sur la pathogénie des hémorrhoides. Bull. Soc. anat. de Paris. 1892, LXVII, p. 105—110.

48. *Mesnard, L.: Varices internes comme cause de la sciatique. Ann. de la policlin. de Bordeaux. 1891—93, p. 181—183.

49. Marogno, P.: Un caso di algia dello sciatico da cisti di echinococco. Gaz. d. osp. Milano 1898. XXIX, p. 1044.

50. Seeligmüller. Zitiert bei Seeligmüller, Nr. 14, p. 372.

51. Cabaret: Neurom des N. cutan. ext. Arch. générale de médecine. Troisième et nouv. série. 1839. Bd. V. Eingerückt im Bd. IV d. Journal médical de la Loire-Inférieure.

52. Courvoisier, L. G.: Die Neurome. Monographie. Basel 1886.

53. Kasper, Aug.: Zur Kasuistik d. Neurome. Diss. Greifswald 1883.

54. Kölliker: Die Verletzungen und chirurgischen Erkrankungen der peripheren Nerven. Deutsche Chirurgie, Liefg. 24 b, p. XXIII.

55. Recklinghausen, v.: Ueber die multiplen Fibrome der Haut und ihre Beziehungen zu den multiplen Neuromen. Festschrift f. Virchow. Berlin 1882.
56. Borst: Die Geschwulstlehre. Wiesbaden 1902. Bd. I, p. 942—943.
57. Adams: On neuroma, in: Proceedings of the pathological soc. of Dublin, in: The Dublin quarterly Journal of med. sciencs. Dublin. Bd. V. 1848, Mai; p. 548.
58. Balding und Coupland: Transact. of the pathol. Sc. of London. XXVII, p. 23 und XXVIII, pag. 23.
59. Bardeleben I: Ueber Sarkome des N. ischiad. und seiner Aeste. Verhandlungen der Deutschen Gesellsch. für Chir., 1883, I, 96.
60. Bardeleben II: Ibidem p. 97.
61. Beck, B. I: Ueber Neurome. Deutsche Klinik, 1869, p. 466. Fall 1.
62. Beck, B. II: Ibidem p. 476. Fall 6.
63. Beck, M.: Transact. of Path. Soc. of London. XXII, p. 18.
64. *Bell, Ch. I: Operat. Surgery. II, p. 161. — Zit. Courvoisier, Nr. 52, Fall 250.
65. *Bell, Ch. II: Surgical Observat. London 1816, p. 402. — Zit. Swann, Nr. 37 a, p. 81.
66. *Bell, G. bei Wood: Trans. of med. chir. Soc. Edinbourgh 1829, III, 2, p. 419, Fall 15. — Zit. Courvoisier, Nr. 52, Fall 251.
67. *Berger I: Maladie de Recklinghausen et sarcome du nerf sciatique. Rev. intern. de méd. et de chir. Paris 1904, XV, p. 163—165.
68. Berger II: Sarcome du nerf sciatique à son émergence du bassin etc. Bull. et mém. Soc. de chir. de Paris. 1905, nouv. sér., XXXI, p. 917—920.
69. Berry, J.: Large fibro-sarcoma of the sciatic nerve; removal, recovery. Lancet. London 1897, I, 1544.

70. *Beule, F. de: Névralgie du sciatique dévélopée sur la base d'un dermato-liomyom. Journal de chir. et ann. Soc. belge de Chir. Brüssel 1907, VII, p. 239—241.
71. *Bickersteth: Monthly J. 1851, Aug., p. 118. — Zit. Legrand: Gaz. hôp. 1858, p. 467, und Courvoisier, Nr. 52, p. 193, Fall 253.
72. *Biesiadecki: Sitzung Wiener Aerzte, 1870, I, p. 304. — Zit. Rabel: Wochenschr. der Wiener Aerzte, 1870, Nr. 14, p. 185, und Courvoisier, Nr. 52, p. 141, Fall 346.
73. Billroth I: Chirurg. Klinik. Zürich 1860—67. Berlin 1869, p. 560.
74. Billroth II: Ibidem, p. 562.
75. Billroth III: Chirurg. Klinik. Wien 1871—76. Berlin 1879, p. 581—582.
76. Billroth IV: Chirurg. Klinik. Wien 1868. Berlin 1870, p. 145—146.
77. Bisset: Trans. of the Lond. med. soc., Bd. III.
78. *Bobroff, A. A.: Fibrosarcoma myxomatodes nervi ischiadici. Chir. Laitop. Mosk. 1895, IV, p. 578—580. — Zit.: Virchow-Hirsch, 1895, II, p. 239.
79. *Bonnet: Bull. génér. de thérap., Bd. XXXVIII, 1850, p. 230, und Revue méd. chir., Avril 1850. — Zit.: Schmidts Jahrb., 1850, Bd. LXVIII, p. 227, und Courvoisier, Nr. 52, p. 139, Fall 258.
80. *Bouilly u. Matthieu: Sarcome du sciatique; résection du nerf, mal perforant, variole. Arch. génér. de méd., 1880, Juni. — Zit.: Virchow-Hirsch, 1880, I, p. 641 u. II, p. 316, und Courvoisier, Nr. 52, Fall 259.
81. *Browning, W. B.: Neuromatha of the posterior tibial nerve. Trans of the South Indian Branch of the British Ass. Madras 1887, I, Nr. 5, p. 1—3.
82. Bruns, L. (Fall Kredel): Die Geschwülste des Nervensystems. Berlin 1908. 2. Aufl., p. 437.
83. Bryant: Neuroma etc. Medical Times and Gazette, 1862, März, p. 455.

84. Buchanan, G.: Large sarcomatous neuroma of the internal popliteal nerve. Brit. Med. Journ. London 1900. I, p. 955.
85. Büngner, O. v.: Ueber allgemeine, multiple Neurofibrome des peripheren Nervensystems u. Sympaticus. Arch. für klin. Chirurg., 1897, Bd. 55, p. 559—593.
86. Bunzel, E.: Neurom am Nervus tibialis. Wien. med. Presse, 1872, Nr. 18, p. 410.
87. Busch: Operationsbericht in O. Weber in Pitha-Billroth, Handb., II. Bd., Abt. 2, p. 239.
88. Byl, van der: Trans. of Path. Soc. of London, VI, p. 49.
89. Cabaret: Neurome des Nerv cut. fem. ext. Arch. génér. de méd. Paris 1839. III. série. Bd. V, p. 485. — Zit.: Vailleux vide sub Nr. 51u. 6.
90. *Cameron, H. C.: Sarcoma of the great Sciatik nerve. Trans. Glasgow Path. and Chir. Soc. (1886 bis 1891). 1892, III, p. 68.
91. Camper: Demonstrat. anat. pathol. I. C. 2. § 5, und Siebold: Sammlg. auserlesener und seltener chir. Beobachtungen und Erfahrungen. Rudolstadt 1803. Bd. I, p. 82.
92. Chelius I: Fibrom d. Nerv. tibialis. Heidelberger klin. Annalen, 1832, Bd. II, p. 354.
93. Chelius II: Ibidem, p. 359.
94. *Chémieux und Jouhaud: Tumeur du nerf sciatique (fibrosarcome dévélopée aux dépens du nerf et des tissus voisins). Limousin méd. Limoges, 1905, XXIX, p. 89—92.
95. Czerny-Herczel: Ueber Fibrome und Sarkome der peripheren Nerven. Zieglers Beiträge zur path. Anat., 1890, VIII. Bd., 1, p. 67.
96. *Debersaques, C.: Sarcome englobant le nerf sciatique. Journ. de chir. et ann. Soc. belge de Chir. Brüssel 1902. II, p. 109—112.
97. *Dentu, Aug. le: Angiome profond situé sur le trajet du nerf tibial post. et donnant lieu à tous les symptômes d'un névrome. Etudes cliniques chirurgicales (faites à l'Hôpital Necker année scolaire 1890—91) 1892. Paris. Pag. 239—241.

98. Dubois. Horns Archiv f. med. Erfahrg., Bd. V, 319.
99. *Dupuytrens: Dictionnaire de méd., Bd. IV, p. 203. — Zit.: Chelius, Nr. 93, und Legrand: Gaz. hôp., 1858, p. 467, und Courvoisier, Nr. 52, p. 141, Fall 474, und in Descot: Ueber die örtlichen Krankheiten der Nerven. Uebersetzt von Radius. Leipzig 1826, p. 119—120, und Barkowius: Bemerkungen über Nervenanschwellungen: Nov. acto physic. med. Bonn 1829. Bd. XIV, p. 517.
100. Dziewònsky, W.: Zur Technik d. Nervennaht. Klin. therapeut. Wochenschr. Wien 1900. Nr. 10, p. 289, und Festschrift für Prof. Korczìnski. Krakau 1900.
101. Facieu: Neurome Cancereux encephaloide, dévélopée dans le nerf tibial postérieur. Gaz. de Hôp., 1848, Avril.
102. Finotti, E.: Beitr. z. Chir. u. path. Anat. d. peripheren Nerven. Virch. Arch., Bd. 143, Heft 1, 1896, p. 155. Ausführlich zit. b. Scheven: Beitr. z. klin. Chir., 1896, Bd. 17, Heft 1, p. 174.
103. Finotti, E. II: Ibidem, p. 153—154.
104. Fischer I: Ueber Neurofibrome. Zeitschr. für Wundärzte u. Geburtshelfer. 1864. XVII, 2, p. 93.
105. Fischer II: Ibidem.
106. Fröhlich, R.: Conditions à la chirurg. des nerfs. Gaz. hebd. de méd. et chir., 1893, Nr. 4, und zit.: Virchow-Hirsch, 1893, II, p. 380.
107. Garré, C.: Ueber sekundär maligne Neurome. Beiträge zur klin. Chirurgie, 1892, Bd. IX, Heft 3, p. 475—477.
108. Gascoyen: Brit. med. Journ., 1866, p. 157, und zit.: Courvoisier, Nr. 52, Fall 277.
109. Genersich: Multiple Neurome. Virch. Arch., Bd. XLIX, p. 17.
110. Gerhardt, C.: Zur Diagnostik multipler Neurombildung. Deutsch. Archiv für klin. Med., 1878, p. 279—286.
111. *Gherini, A.: Annali universali di medicina et chirurgica. Milano 1864, April, Nr. 188, p. 74. — Zit.: Kasper, 53, Fall 35.

112. Goldmann: Beitr. z. Lehre v. d. Neuromen. Btr. z. klin. Chir., X, 1, p. 52, und Mittlg. aus d. chir. Klinik z. Tübingen, Bd. X, 1893, p. 20.
113. *Grapuron: Bull. de Soc. méd. Paris 1824. Bd. II, p. 187. — Zit.: Van der Lith: De vitiis nervor. organic. Diss. Amsterlodami 1838, p. 134, und Courvoisier, Nr. 52, Fall 443.
114. *Gutteridge: Lond. med. Gaz., 1841, XXVII, p. 282. — Zit.: Courvoisier, Nr. 52, p. 112, Fall 282.
115. Hanquet: Névrome très douloureux de la région antérieur du genou gauche; exstirpation; guérison. Arch. méd. belges; Brüssel 1889. 3. série, XXXV, p. 251—255.
116. Hanuschke I: Chir.-operat. Erfahrungen. Leipzig 1864, p. 350, Fall 294.
117. Hanuschke II: Ibidem, p. 349, Fall 292.
118. Hartmann, H.: Zur Kenntnis d. sekund. malignen Neurome. Beiträge zur klin. Chirurg., 1896, Bd. XVII, 1, p. 178.
119. *Hatch, W. K.: Blood cyst of sciatic nerve. Indian Med. Gaz. Calcutta 1898. XXXIII, p. 339.
120. *Hesselbach. I: Beschreibung der pathologischen Präparate d. Würzburger Sammlung. Gießen 1824. — Zit.: v. Recklinghausen, Nr. 55, p. 115.
121. *Hesselbach, C. M., II: Ibidem, p. 284. — Zit.: Gerhardt: Dtsch. Arch. f. klin. Med., 1878, pag. 274—276.
122. *Hüter: Myxom d. N. tibialis. Z. Anatomie d. Nervenmißbildungen. Chir. anat. Mitteilg., 1866, Bd. V. — Zit.: Virchow-Hirsch: 1866, II, p. 335, und Arch. f. klin. Chir., VII, p. 827—840, und Courvoisier, Nr. 52, p. 144, Fall 289.
123. *Hume, G. H., I: Sarcoma of sciatic nerve. Rep. Proc. Northumb. u. Durham M. Soc., New-Castle upon the Tyne. 1887—88, p. 123, plate 1. — Ausführl. zit.: Scheven: Beitr. z. klin. Chir., 1896, Bd. XVII, 1, p. 175, und Lancet, London 1891, 19. Sept., p. 655.
124. Hume, G. H., II: Case of tumour of the nerve trunks. Lancet, 1891, 19. Sept., p. 654—655.

125. Hume, G. H., III: Ibidem, p. 655—656.
126. Izard: Zit. in Mondière: Arch. génér., 1837, III, p. 297.
127. Kammerer, F.: Myxosarcoma of the sciatic nerve. Annal. Surg. Philad., 1902, XXXV, p. 649 bis 650.
128. Knoblauch: De neuromate. Diss. Heidelberg-Frankfurt, 1843, Fall 1.
129. *Kosinsky: Neurome. Medical Times and Gazette, 1874, II, p. 558. — Zit.: Zentralbl. f. Chir., 1874, p. 241—243, und v. Recklinghausen, Nr. 55, p. 119, und Courvoisier, Nr. 52, p. 114, Fall 477.
130. Kreiß, Th.: Malignes Neurom (Sarcom) d. N. ischiadicus p. 6. Diss. Bonn 1896.
131. *Lanelongue: Névrome du nerf tibial postér. Lec. de clin. chir. Paris 1887—88, p. 249—265.
132. *Langlais, C.: Névrome de la plante du pied. Rev. génér. de clin. et de thérap., Paris 1889. III, p. 714.
133. Lawrence: Med. chir. Trans. London 1832. XVII, p. 31.
134. *Lebourq, G. A.: Des névromes. Thèse de Paris, 1865, Fall 2. — Zit.: Virch. Arch., 1866, II, 2, p. 334, und Courvoisier, Nr. 52, p. 139, Fall 298.
135. Lefour: Névrome du nerf saphène ext. Gaz. hebd. 1876, p. 766, und Gaz. méd. de Bordeaux, 1876, 5. Nov.
136. Legrand: Lineare Kauterisation z. Zerstörung v. Neuromen u. schmerzhaften subkutanen Geschwülsten. Gaz. d. Hôp., 1858, p. 117.
137. *Legueu u. Marie n: Notes sur un fibrosarcom du nerf sciatique. Union méd. du Canada. Montréal 1869. XXV, p. 385—387.
138. *Little, B.: Removal of a Tumor of the left Thig adherent to the Sciatic Nerve. Bost. med. a. surg. Journ., 1885, 3. Dez., p. 533. (Reported by p. 290; op. v. Emerson.) — Zit.: Virchow-Hirsch, 1885, II, p. 290.

139. Loison: Fibrom du nerf sciatique à son émergence du bassin. Bull. et mém. Soc. de Chir. de Paris, 1905, nouv. sér., XXXI, p. 1056—1059.
140. Long: Neuroma etc. Medical Temps and Gaz., 1856, XXXIII, p. 23.
141. Ludloff, K.: Krankheiten d. Bewegungsorgane. Jahreskurse f. ärztl. Fortbildung, 1912, Septbr., pag. 33.
142. Lücke: Schmerzhafte Lipome. Korrespondenzblatt Schweizer Aerzte, 1872, Nr. 3, p. 47.
143. Marangel: Dictionn. de méd., Bd. III, p. 652. Paris 1812.
144. *Marchand: Lecture sur un cas de sarcome cystique du nerf sciatique. Bull. et mém. de la Soc. de Chir. Paris 1879. Nr. 7—8. — Zit.: Virchow-Hirsch, 1879, II, p. 279.
145. Marjolin: In Descot-Radius: Ueber die örtl. Krankheiten der Nerven, p. 115. Leipzig 1826.
146. *Matas, R.: Large perineal fibroma of the sciatic. Trans. Am. Surg. Ass. Philad. 1899, XVII, p. 290—296, 3 pl. — Zit.: Med. News. New-York 1899. LXXV, p. 754—758, und Virchow-Hirsch, 1899, II, p. 282.
147. Mauclaire: Angeführt in Feindel u. Oppenheim: Arch. génér. de méd. Paris 1898. Bd. 182, p. 81—85. Juli. — Auch ausführl. zit.: Hulst in Virch. Arch., 1904, Bd. 177, p. 358—359.
148. Michael, O.: Zur Frage d. Beteiligung d. Blutgefäßsystems am Aufbau interstitieller Nervengeschwülste. Diss. Leipzig 1901.
149. Michon: Arch. génér., 1849, Bd. XXI, p. 249.
150. *Minor, L. S.: Ischias: opucholi spinnovo mozgo. Protok. zasaid. Obsh. nevropat. i. psykhiat. Mosk. 1890—91, p. 45—49.
151. *Mojon u. Covercelli: Ueber eine tödliche Epilepsie aus Memorie della Societa medica di emulazione di Genova, Bd. I, primo quadrimestre, p. 89—93. — Zit.: Siebold: i. d. chir. Zeitschr. „Chiron", 1805—06, Bd. I, p. 645. (J. B. S. Siebold), u. Wood: Trans. of med. chir. Soc. Edinbourgh 1829. Bd. III, 2, p. 353.

152. Moore, C. H.: An ascount of an arterio-venous cyst in the popliteal nerf. Lancet, Bd. I, Nr. 6, p. 149, und Brit. med. Journ., 1866, 10. Februar, p. 157, und Medico-chir. trans., XLIX, p. 29—38, und Virchow-Hirsch, 1866, Bd. II, 2, p. 334.

153. *Morton, T. S. K.: Tumors of the peripheals nerves; with report of a case of sarcome of the sciatic. Med. and Surg. Reporter Philad. 1893. LXIX, p. 969—973.

154. *Ogle, J. W.: Description of certain cases of tumours or largements of nerve (Neuromata). Arch. of med. London, Bd. VI, Plate XIX. — Zit.: Courvoisier, Nr. 52, Fall 311, und Virchow-Hirsch, 1867, I, p. 276.

155. *Ollivier: Arch. de méd., Bd. XV, p. 123. — Zit.: in Mondière: Arch. génér., 1807, III, p. 297, und Courvoisier, 52, Fall 313, und in Swann-Frank l. c.

156. Orlandi, E.: Sopra un caso di rabdomioma del nervo ischiatico. Arch. por le sc. med. Torino 1895. XIX, p. 113—137, 1 pl., u. Giorn. d. r. Accad. di med. di Torino, 1895, 4, s. Bd. I, p. 164—168.

157. Paget: Ueber Neurome. Medical Times and Gazette, 1862, 3. Mai, p. 453.

158. Paré, Ambroise: Oeuvres. IX. édition. Lyon 1633. Lib. XVIII, cap. III, p. 496.

159. Potherat, E.: Fibro-myxo-sarcome du nerf sciatique gauche. Bull. de la Soc. de Chir. de Paris, 1906, 21. März, und Virchow-Hirsch, 1906, II, p. 309.

160. *Quain, M.: Assoc. med. Journ. 1855, Febr., und Bull. génér. de Thérap., Bd. 48, 1855, p. 427. Zit. bei Legrand: Gaz. d. Hôp., 1858, p. 467.

161. Roberts, I. B.: Multiple tumours of the sciatic nerve. Proc. Path. Soc. Philad. 1900—01, n. s. IV, p. 123—125, und Philad. Med. Journ., 1901, VII, p. 737.

162. Romberg, M. H.: Lehrb. d. Nervenkrankheiten d. Menschen, 1840, Bd. I, p. 208 ff.

163. Rose-Fischer I: Ueber d. Ursachen d. Krebskrankh. u. ihrer Heilbarkeit durch das Messer. Dtsch. Zeitschr. f. Chir., 1881, XIV, 6, Nr. 272, p. 544.
164. Rose-Fischer II: Ibidem, p. 545, Nr. 273.
165. Ruhbaum. Zit. in Knoblauch: De neoromate, pag. 17. Diss., Heidelberg-Frankfurt 1843, und Schmidts Jahrb., 1841, Bd. XXXI, p. 313.
166. Schmid: Fibrome du sciatique poplité interne. Bull. et mém. Soc. anat. de Paris, 1902, LXXVII, p. 494—496.
167. Schuh: Wien. med. Wochenschr., 1863, IX, p. 130, Fall 13.
168. *Sée: Bull. et mém. de la Soc. de Chir., 1882, VI, p. 531. — Zit.: Courvoisier, Nr. 52, p. 144, Fall 328.
169. *Short, Th.: Zit.: Wood: Trans. of med. chir. Soc. Edinbourgh 1829. III, 2, p. 352.
170. Sibley, Sept. W.: Brit. med Journ., 1866, p. 157, und Lancet, I, 1866, Nr. 6, p. 149.
171. *Smith, R. W., I: A treatise on the pathology, diagnosis and treatment of neuroma. Dublin 1849. Zit. b. Gerhardt: Dtsch. Arch. f. klin. Med., 1878, p. 286—287, und Courvoisier, Nr. 52.
172. *Smith, R. W., II: Ibidem. — Zit.: Ibidem, p. 287, und ibidem, und Dublin quarterly Journ, 1848, Bd. V, Mai, p. 548.
173. Soldan, R.: Lehre von der histogenetischen Einheit d. Neuromata etc., p. 21. Diss. Berlin 1896.
174. *Sourier, E.: Gaz. d. Hôp., 1874, p. 14. — Zit.: Kaspar, 53, Fall 50.
175. *Stein, A. W.: De neuromate quodam N. ischiadici. Diss. Havniae 1846.
176. Swann: Ueber die Behandlung der Lokalkrankheiten der Nerven. Gekrönte Preisschrift. Uebersetzt von F. Franke. Leipzig 1824; p. 81.
177. *Tirifahy: Névrome du sciatique, Desarticulation coxo-fémorale. La presse méd. Belge, Nr. 1, Nov. — Zit.: Virchow-Hirsch, 1877, II, p. 319 und 1878, II, p. 329.

178. Valsalva: in De sede et caus. morb. v. Morgagni, 1762, epist. 50, art. 15, lib. IV,1, p. 33.
179. Vangehr, A.: Zur Kasuistik der Nervengeschw. Diss. München 1881.
180. *Velpeau, A. A. L. M.: Leçons orales de clinique Chir. faites à l'Hôp. de la Charité; in: Embryologie ou ovologie humaine. Paris 1833. III, p. 115. — Courvoisier, 52, p. 145, Fall 343.
181. Virchow, R., I: Krankhafte Geschwülste, Bd. I, p. 425. Berlin 1863.
182. Virchow, R., II: Fall von bösartiger, zum Teil in Form eines Neuroms auftretenden Fettgeschwulst. Virch. Arch., XI, 1857, p. 281.
183. Völker und Schulz: Ein Fall von Neurom d. N. peroneus prof. Deutsche Zeitschr. f. Chir., 1879, Bd. XI, p. 77—87.
184. Waldenström: Upsala läkareförenings förhandl., 1878, XIII, p. 169. — Zit.: Jahresschr. v. Leistungen u. Fortschritte i. d. ges. Medizin, 1878, Bd. I, p. 269, Fall 1, und Bd. II, p. 311.
185. Walther: Sarcome récidivé du nerf sciatique. Bull d. l. Soc. d. Chir. de Paris, 1906, p. 852.
186. Weber, O.: Exstirpation eines Gliosarkoms v. N. cruralis etc. Dtsch. Klinik, 1867, Nr. 31, p. 285.
187. Wegner: Demonstration i. d. Berliner med. Ges., 24. Nov. 1869, in Berl. klin Wochenschr., 1870, Nr. 2, und Virchow-Hirsch, 1870, Bd. I, p. 304.
188. Westphalen: Multiple Fibrome der Haut und Nerven mit Uebergang in Sarkom und Metastasenbildung. Virch. Arch., Bd. 110, I, p. 29.
189. *Wiligens: Tumeur du sciatique. Mém. et Compte-rendu. Soc. de sc. méd. de Lyon. (1887.) 1888, XXVII, pt. 2, p. 46.
190. Winkelhausen, F., I: Ueber Neurome etc., p. 7. Diss. Danzig 1905.
191. Winkelhausen, F., II: Ibidem, p. 8.
192. Winkelhausen, F., III. Ibidem, p. 10.
193. Winkelhausen, F., IV: Ibidem, p. 12.
194. Winkelhausen, F., V: Ibidem, p. 13.
195. Winkelhausen, F., VI: Ibidem, p. 14.

196. Winkelhausen, F., VII: Ibidem, p. 15.
197. Winkelhausen, F., VIII: Ibidem, p. 17.
198. Odier: Myxom des Nervus radialis. Manuel de med. prat. Genève 1803; p. 258 ff.
199. Virchow, R.: Die krankhaften Geschwülste. Berlin 1863—65.
200. Legrand: Gaz. d. Hôp., 1858, p. 117.
201. Virchow, R.: Vorlesung über Pathologie, Bd. II, Oncologie I, p. 472 ff.
202. Lugaro, E., in E. Flateau: Handbuch der path. Anatomie des Nervensystems. Berlin 1903—04. Bd. II, p. 1159—1162.
203. Déjérine: Séméologie du system nerveux. Paris 1901.
204. Cannus u. Césary: Revue neurologique, 1909, p. 864.
205. Verger: Formes cliniques et diagnostic des névralgies. Presse méd., 1907.
206. Lortat u. Sabaréanu: Sciatique radiculaire unilaterale. Presse méd. Paris 1904. III, p. 633 bis 635.
207. Brissaud in Charcot-Bouchard-Brissaud: Traité de Méd.

Vita.

Ich, Eduard Heinrich Adolph Birgfeld, Sohn des verstorbenen Zahnarztes Dr. Adolph Birgfeld und seiner Frau Olga, geb. Priehn, bin in der Freien und Hansestadt Hamburg am 12. September 1887 geboren.

Meine Schulzeit verbrachte ich teils auf der Gelehrtenschule des Johanneums zu Hamburg, teils auf dem kgl. Domgymnasium in Schleswig, woselbst ich Ostern 1907 mein Abiturium bestand.

Sämtliche 10 Semester studierte ich in München Medizin, wo ich am Ende des S.-S. 1909 das Physikum und am Schlusse des W.-S. 1911/12 das Staatsexamen bestand. Meiner Militärpflicht als Mediziner genügte ich vom 1. Oktober 1909 bis 31. März 1910 beim kgl. bayer. 1. Feld-Art.-Regt. „Prinzregent Luitpold" zu München.

Vom 1. Mai bis zum 31. August 1912 war ich als Medizinalpraktikant an der Chirurgischen Klinik l. d. I. zu München (Exzellenz v. Angerer), vom 1. September bis 15. November 1912 an der kgl. Gynäkolog. Poliklinik zu München (Prof. G. Klein) tätig und befinde mich jetzt in gleicher Stellung an der I. med. Abteilung des Krankenhauses l. d. I. zu München (Prof. v. Romberg).

Auf Grund der vorliegenden Arbeit promovierte ich am 9. Dezember 1912 in München zum Dr. med.

Meine akademischen Lehrer waren in den fünf vorklinischen Semestern: v. Bayer, v. Göbel, Rückert, v. Röntgen, Cremer, Frank, v. Hertwig, Mollier, Weinland und L. Neumayer.

In den klinischen fünf Semestern: Rössle, v. Bauer, v. Müller, May, Borst, Brasch, Döderlein, Eversbusch, Klaussner, Posselt, Schmitt, v. Tappeiner, v. Angerer, v. Gruber, Barlow, Wanner, Baisch, Hahn, Klein, Kräpelin, H. Neumayer, Oberndorfer, v. Pfaundler, Richter, Rückert und Heine.

Allen meinen hochverehrten Lehrern spreche ich an dieser Stelle meinen tiefgefühlten Dank für reichliche Belehrung und Anregung aus.